

Ostry brzuch – mój pierwszy dyżur

Oskar Bożek
Katedra Radiologii i Medycyny Nuklearnej
Śląskiego Uniwersytetu Medycznego w Katowicach

Definicja „ostrego brzucha” - ICD

- *R10.0* Acute abdomen - Severe abdominal pain (generalized)(localized)(with abdominal rigidity)
- *R10.0* Ostry brzuch - Silny ból brzucha (uogólniony) (zlokalizowany) (ze wzmożonym napięciem powłok).

Definicja „ostrego brzucha” - chirurgiczna

- Ostry brzuch jest zespołem dynamicznie narastających objawów klinicznych, na które składają się: ból brzucha, nudności i wymioty oraz zatrzymanie gazów i stolca.
Ze względu na potencjalną konieczność doraźnej interwencji chirurgicznej do ostrego brzucha zalicza się również krwawienie do przewodu pokarmowego.
 - *Ostry brzuch. Podręcznik dla lekarzy i studentów.* Red. Kulig, Jan; Nowak, Wojciech . : PZWL Wydawnictwo Lekarskie, 2006, 411 s. ISBN 978-83-200-3234-5

Definicja „ostrego brzucha” - internistyczna

- *Ostry brzuch* – silny ból brzucha, którego tło wymaga natychmiastowej interwencji chirurgicznej. Najczęstszy powód sporu między internistą a chirurgiem. Nie należy mylić pojęcia „ostrego brzucha” z ostrym bólem brzucha, który występuje znacznie częściej
- Ostry ból brzucha – pojawia się w ciągu kilku minut, ale może utrzymywać się kilka dni. Nie należy go mylić z zaostrzeniem bólu przewlekłego. (...)
 - Duława, Jan. *Vademecum medycyny wewnętrznej*. Red. . Warszawa: PZWL Wydawnictwo Lekarskie, 2015, 1554 s. ISBN 978-83-200-4941-1

Definicja „ostrego brzucha” – radiologiczna :)

- Na pojęcie ostrego brzucha składa się całe spektrum schorzeń chirurgicznych, internistycznych i ginekologicznych, od cechujących się podostym przebiegiem do stanowiących bezpośrednie zagrożenie życia, wymagających hospitalizacji i podejmowania szybkich decyzji
 - *Radiologia*. Red. Cieszanowski, Andrzej; Bekiesińska-Figatowska, Monika . Warszawa: PZWL Wydawnictwo Lekarskie, 2022, 588 s. ISBN 978-83-01-22559-9, doi: <https://doi.org/10.53271/2022.027>

Czym może być ostry brzuch? (do zabiegu)

- Ostre zapalenie pęcherzyka żółciowego
- Ostre zapalenie wyrostka robaczkowego
- Ostre zapalenie uchyłków
- Ostre zapalenie trzustki
- Niedrożność jelit
- Kolka żółciowa
- Kolka moczowodowa
- Niedrożność tętnic kręgowych
- Skręt kręzki narządu trzewnego
- Perforacja wrzodu trawiennego
- Perforacja jelita
- Perforacja uchyłków
- Pęknięcie tętniaka aorty brzusznej
- Pęknięcie ciąży pozamacicznej
- Skręt jajnika/pęknięcie torbieli jajnika
 - *Radiologia*. Red. Cieszanowski, Andrzej; Bekiesińska-Figatowska, Monika . Warszawa: PZWL Wydawnictwo Lekarskie, 2022, 588 s. ISBN 978-83-01-22559-9, doi: <https://doi.org/10.53271/2022.027>

Czym może być ostry brzuch? (nie do zabiegu)

- Niedokrwienie/zawał mięśnia sercowego (ściana dolna)
- Zapalenie błony śluzowej żołądka i jelit
- Zapalenie uchyłków
- Zapalenie węzłów chłonnych krezki
- Pierwotne zapalenie otrzewnej
- Zakażenie dróg moczowych
- Odmieniczkowe zapalenie nerek
- Mocznicza
- Hiperurykemia
- Porfiria
- Zapalenie narządów miednicy mniejszej
- Endometrioza
- Ból owulacyjny
- Półpasiec
 - *Radiologia*. Red. Cieszanowski, Andrzej; Bekiesińska-Figatowska, Monika . Warszawa: PZWL Wydawnictwo Lekarskie, 2022, 588 s. ISBN 978-83-01-22559-9, doi: <https://doi.org/10.53271/2022.027>

Jakie badania (obrazowe) są wskazane?

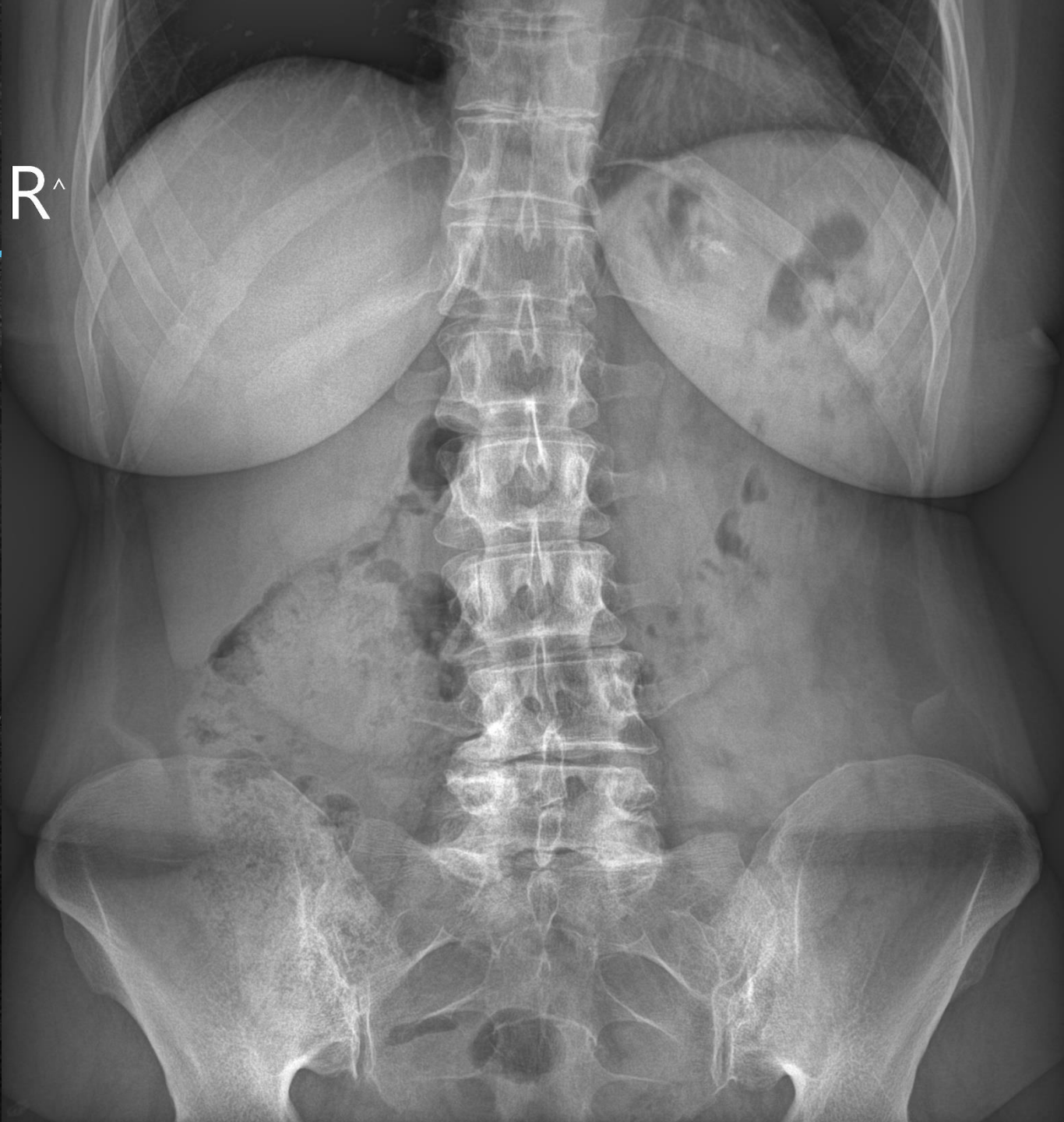
- **RTG jamy brzusznej:** niedrożność (poziomy płynów), perforacja (powietrze w otrzewnej), zapalenie trzustki („pętla wartownicza”), kamica nerkowa (cienie uwapnione).
- **USG, TK.**

Duława, Jan. *Vademecum medycyny wewnętrznej.*
Red. . Warszawa: PZWL Wydawnictwo Lekarskie,
2015, 1554 s. ISBN 978-83-200-4941-1

RTG jamy brzusznej

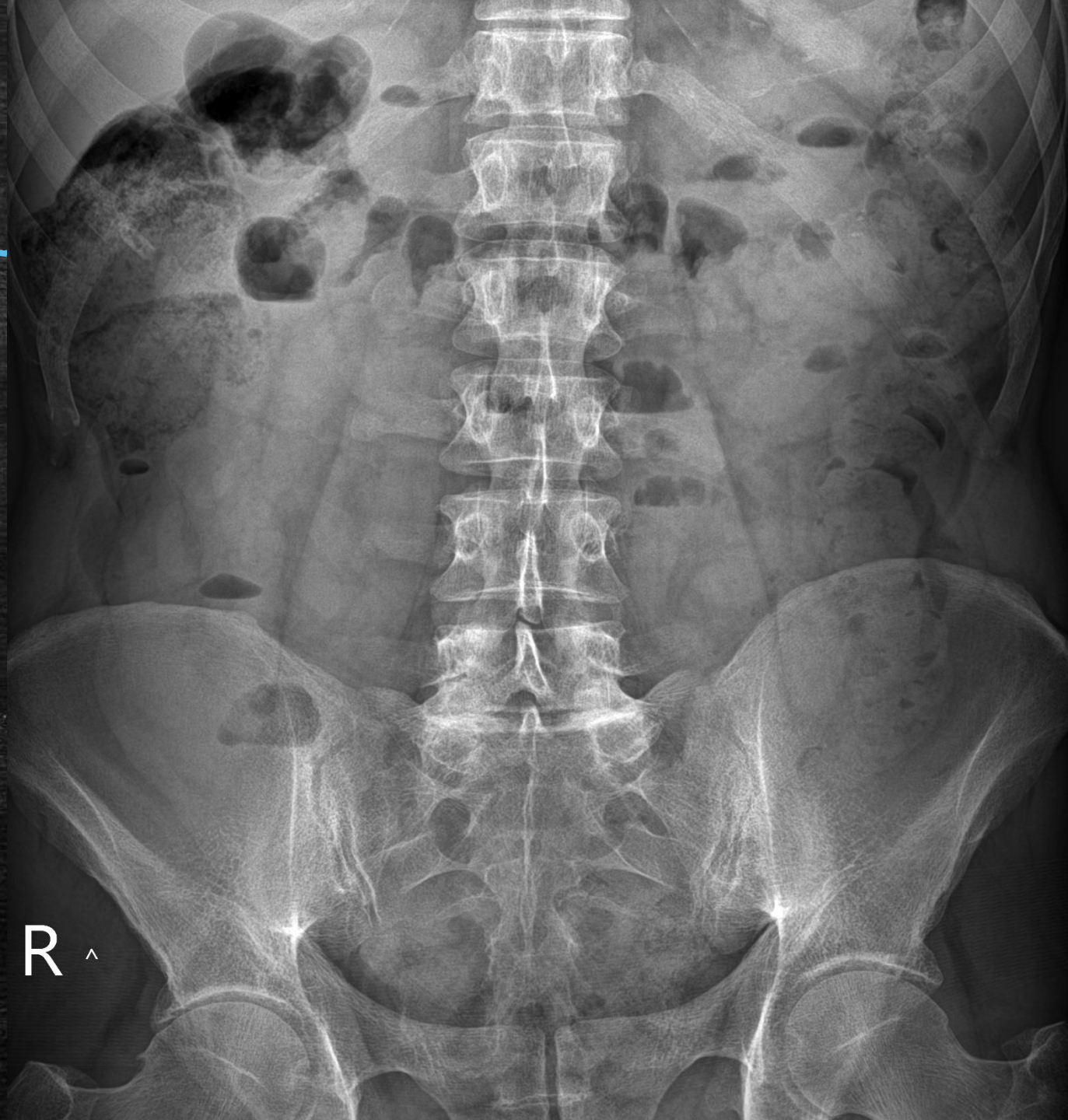
- Kopuły przepony (!)
- Tak nisko jak się da (najlepiej ze spojeniem łonowym)

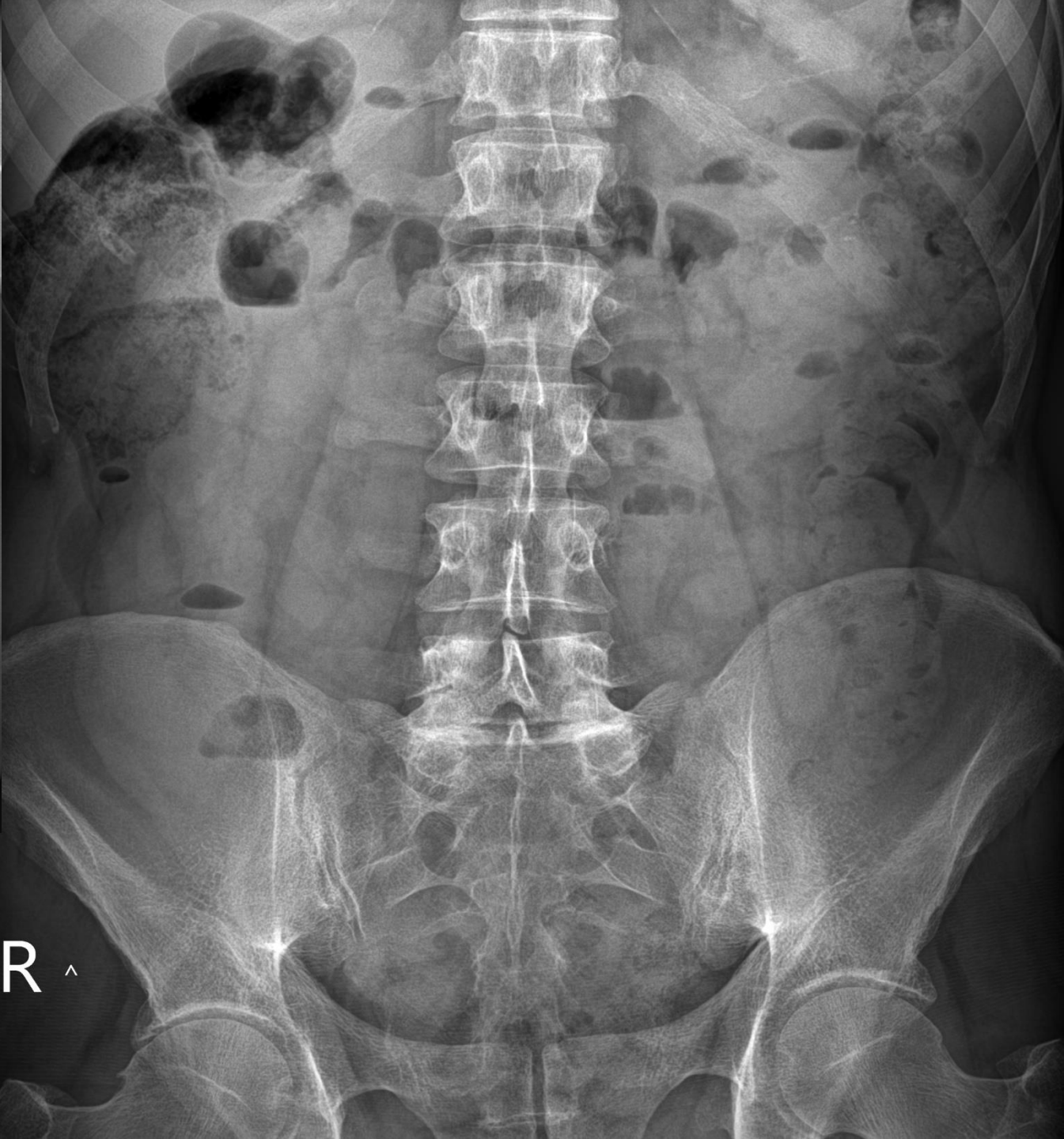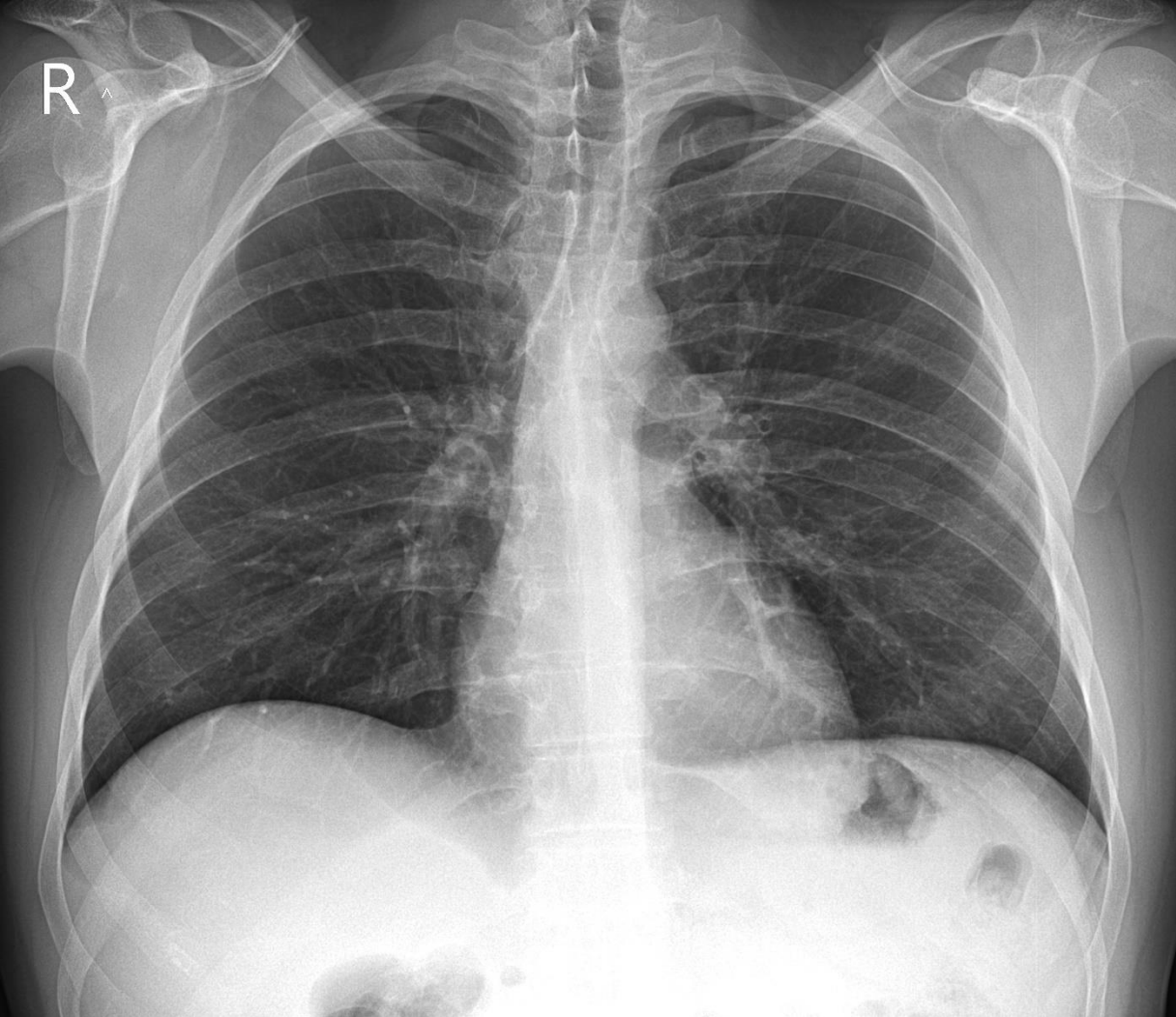
R[^]



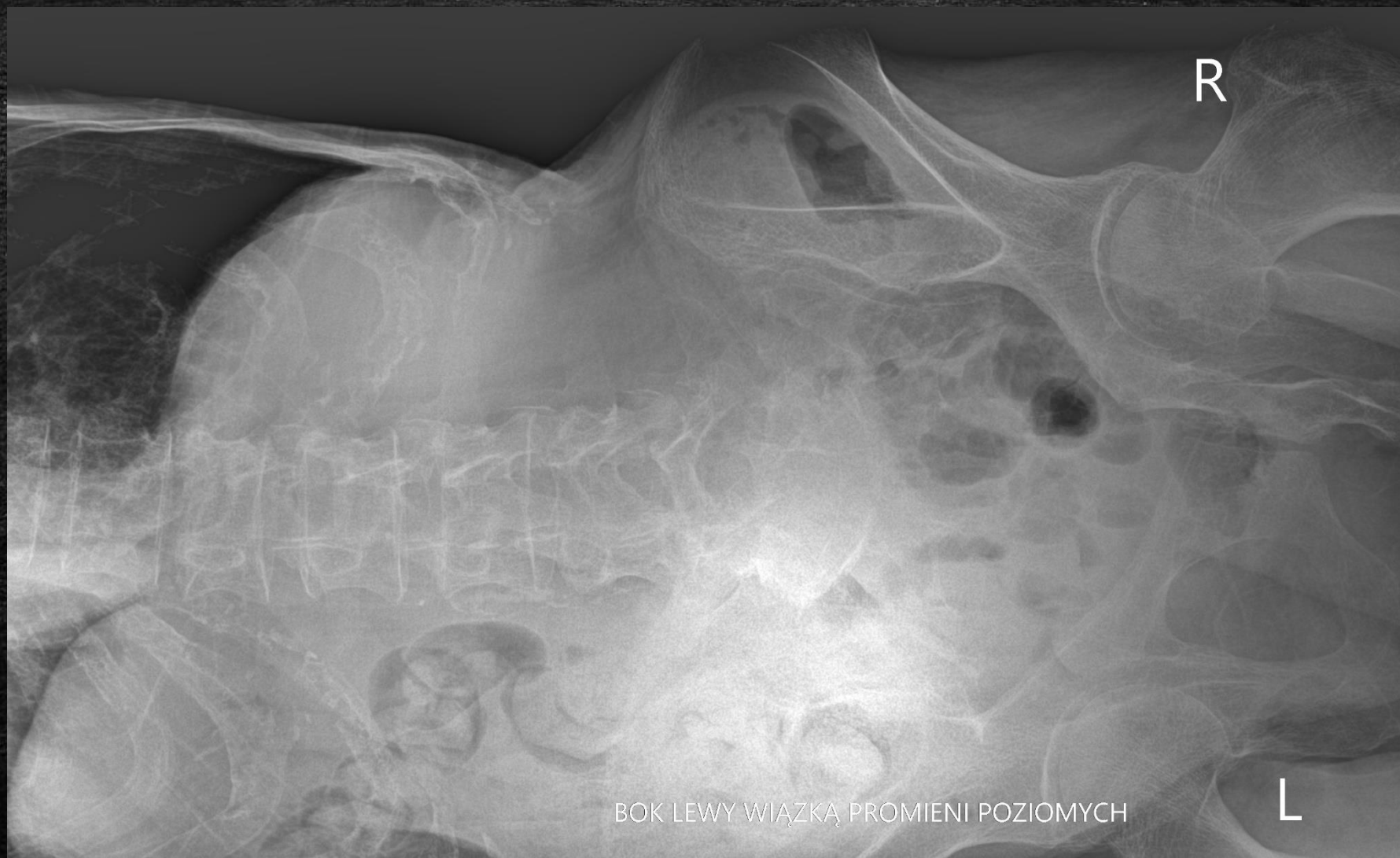RTG jamy brzusznej

- Czy OK?

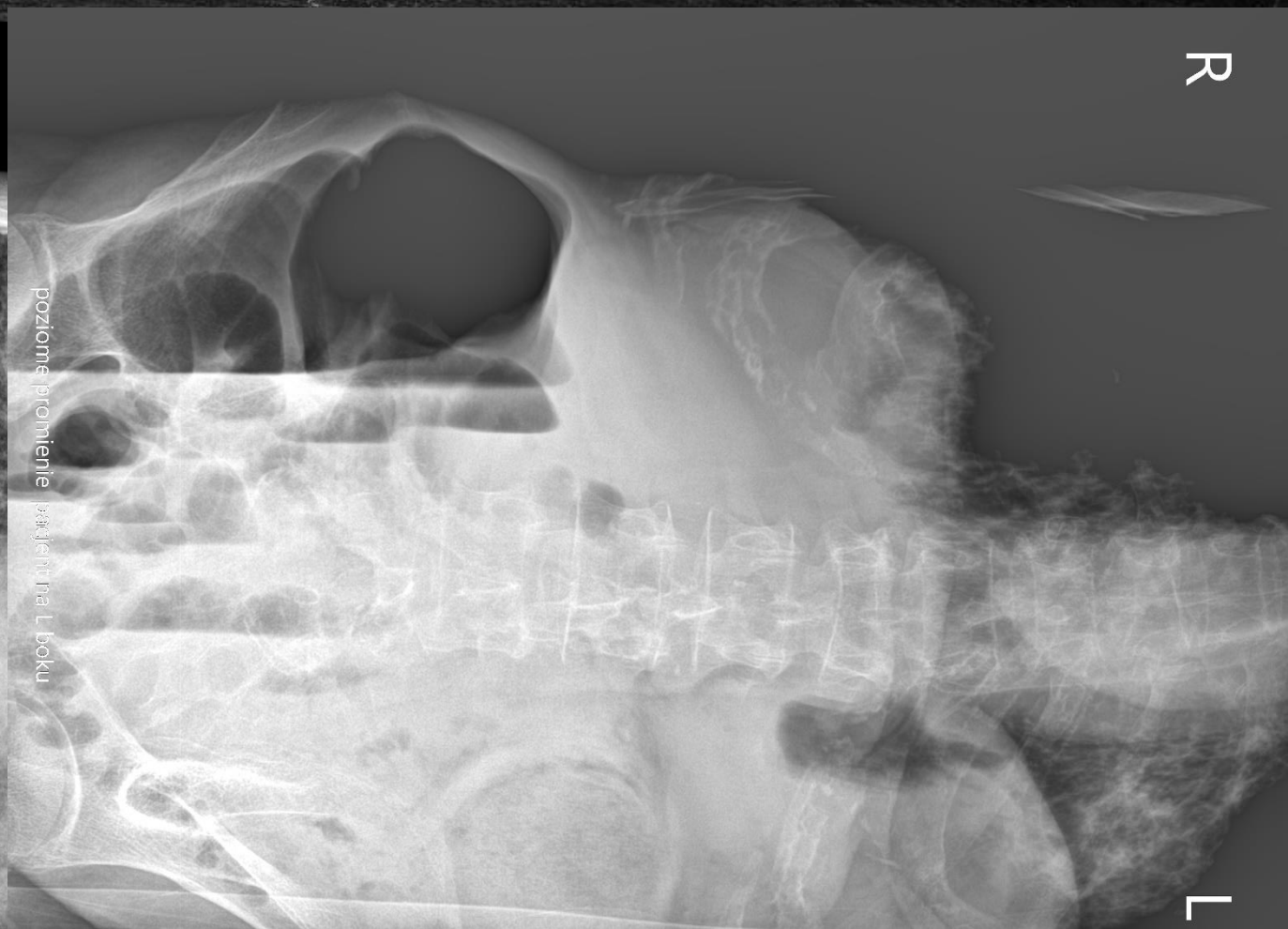
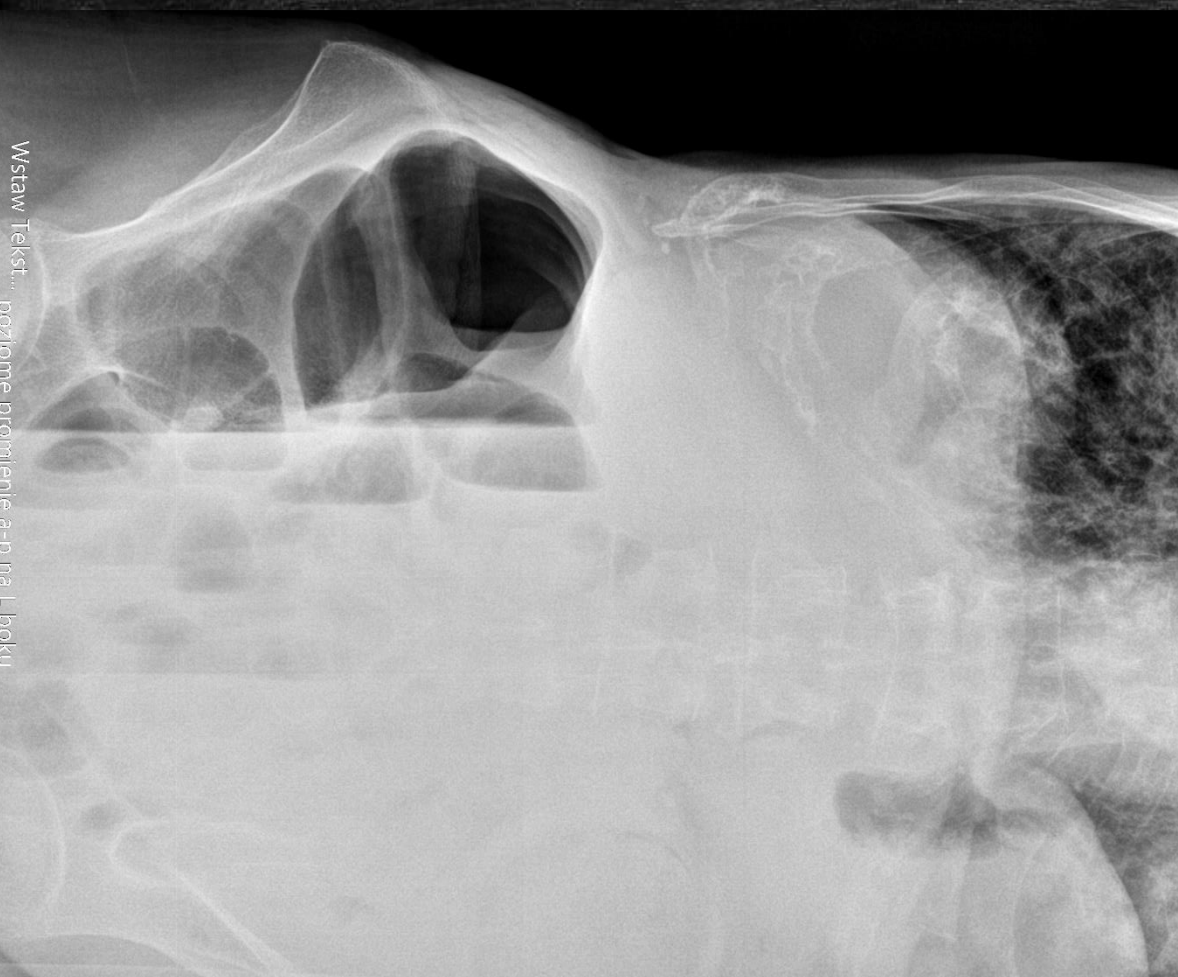


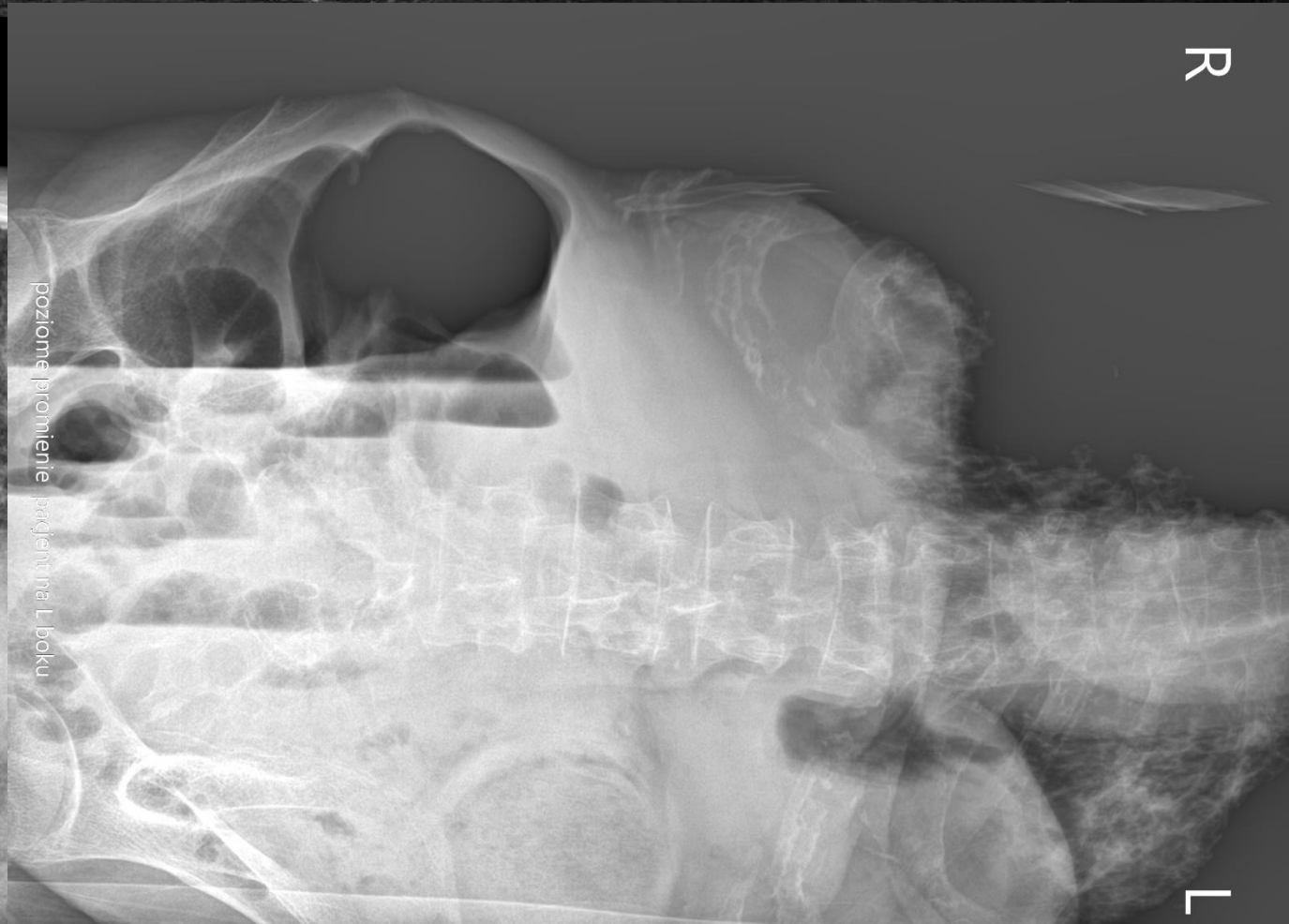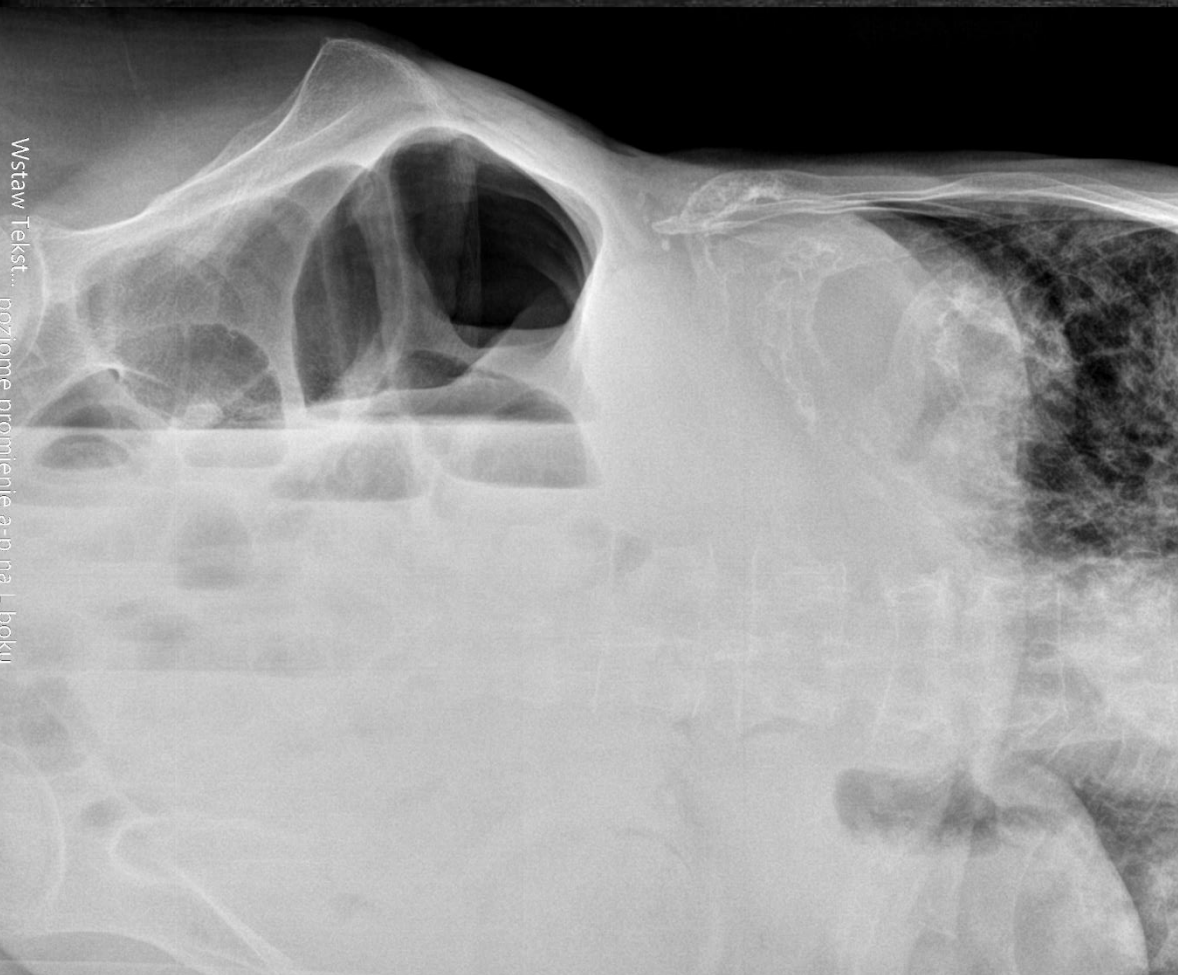RTG jamy brzusznej promieniem poziomym na boku



RTG jamy brzusznej promieniem poziomym na boku

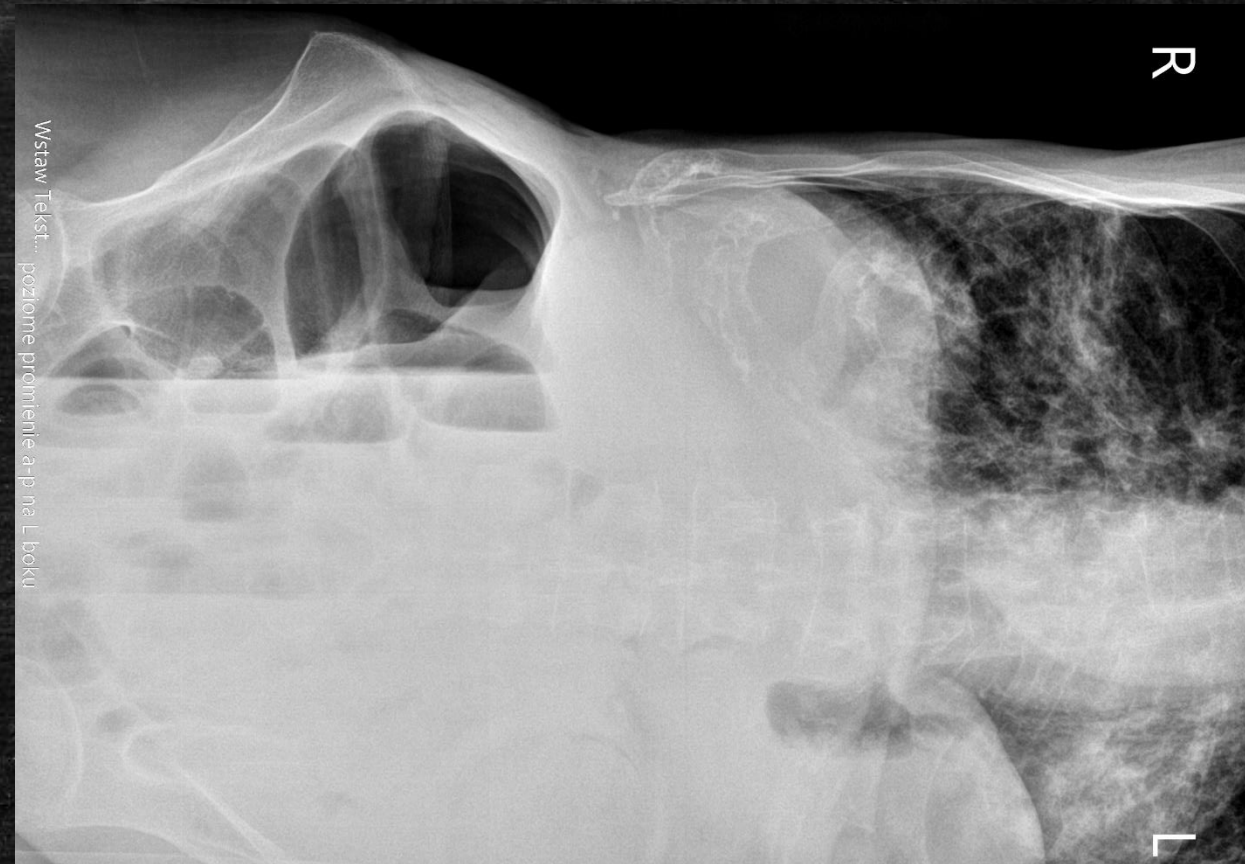


Patologia? Niekoniecznie..



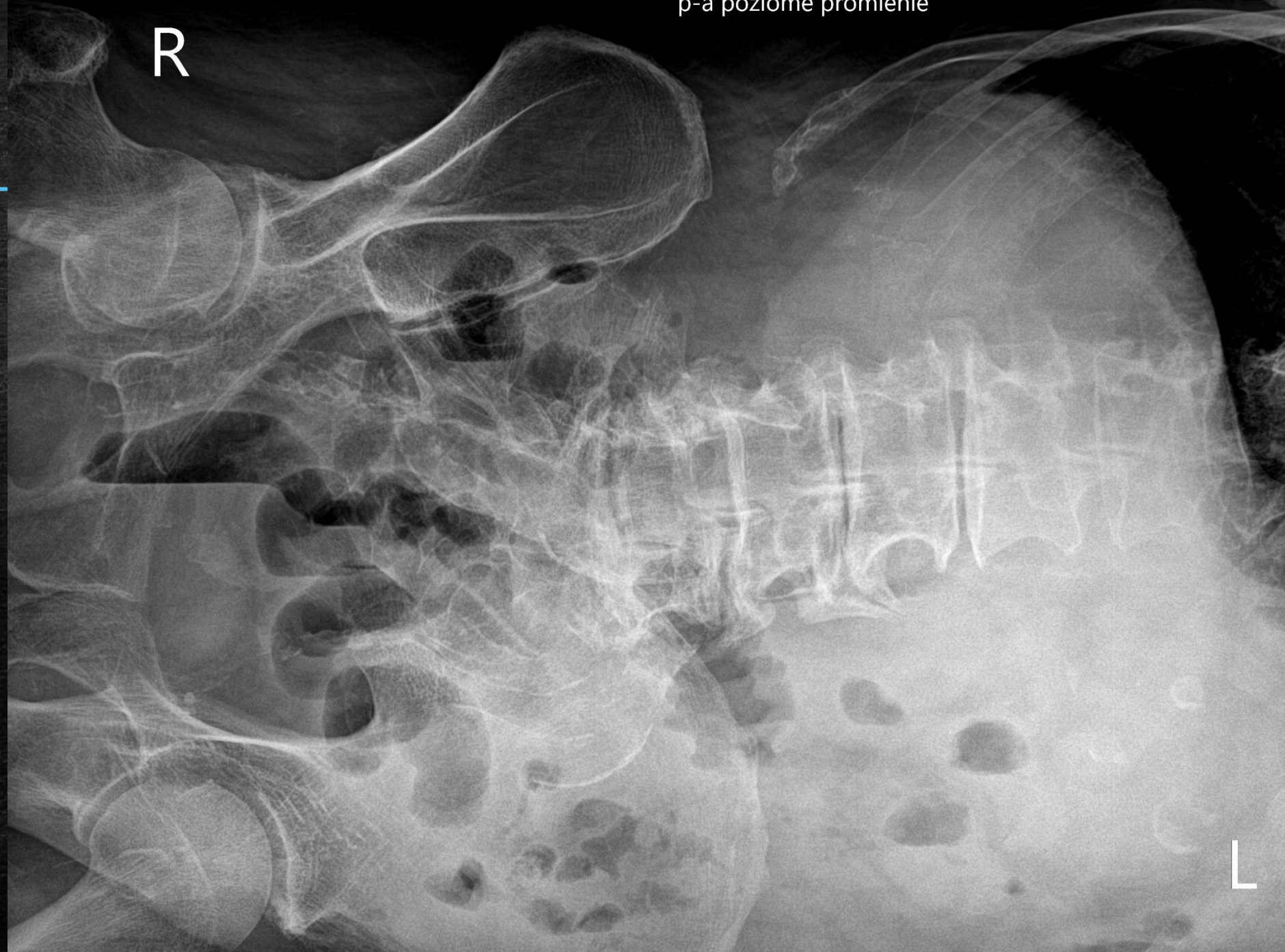Patologia? Niekoniecznie..

- Zdjęcia RTG jamy brzusznej w projekcji AP w pozycji leżącej na boku poziomym promieniem.
- Dane ze skierowania: brak
- Z relacji technika wykonującego badanie - zdjęcie wykonano bezpośrednio po badaniu kolonoskopowym.
- Radiologicznych cech perforacji przewodu pokarmowego w wykonanej projekcji nie uwidoczniło. Pętle jelita pod powłokami rozdęte, z poziomami płyn - gaz - w pierwszej kolejności po kolonoskopii, wskazana korelacja z obrazem klinicznym i ewentualna dalsza kontrola.
- Zwracają uwagę obszary zagęszczeń zlokalizowane okołooskrzelowo na poziomie dolnych pól płucnych - możliwy wynik fazy oddechowej, do korelacji z obrazem klinicznym, ewentualna dalsza ocena w badaniu celowanym.



p-a poziome promienie

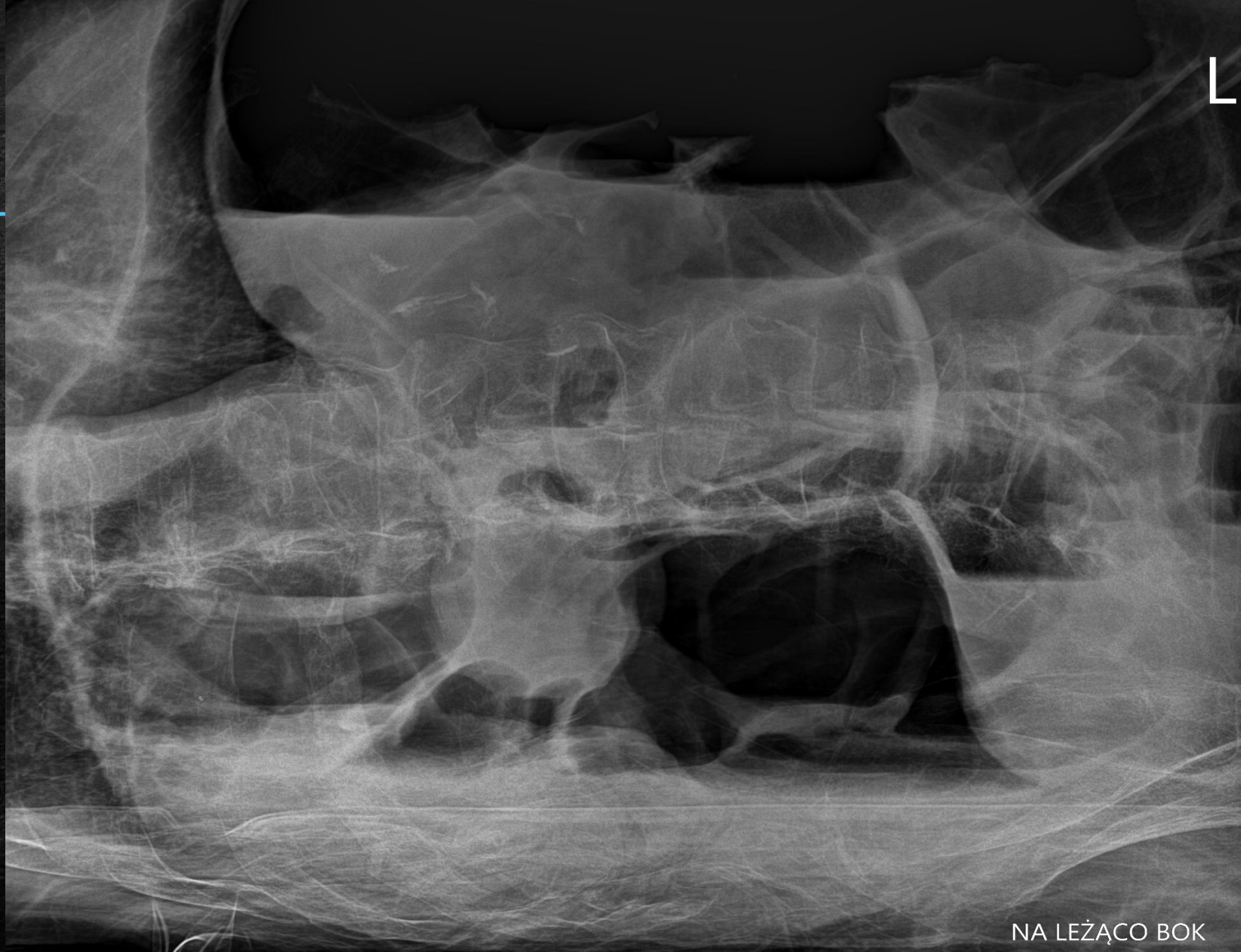R



L

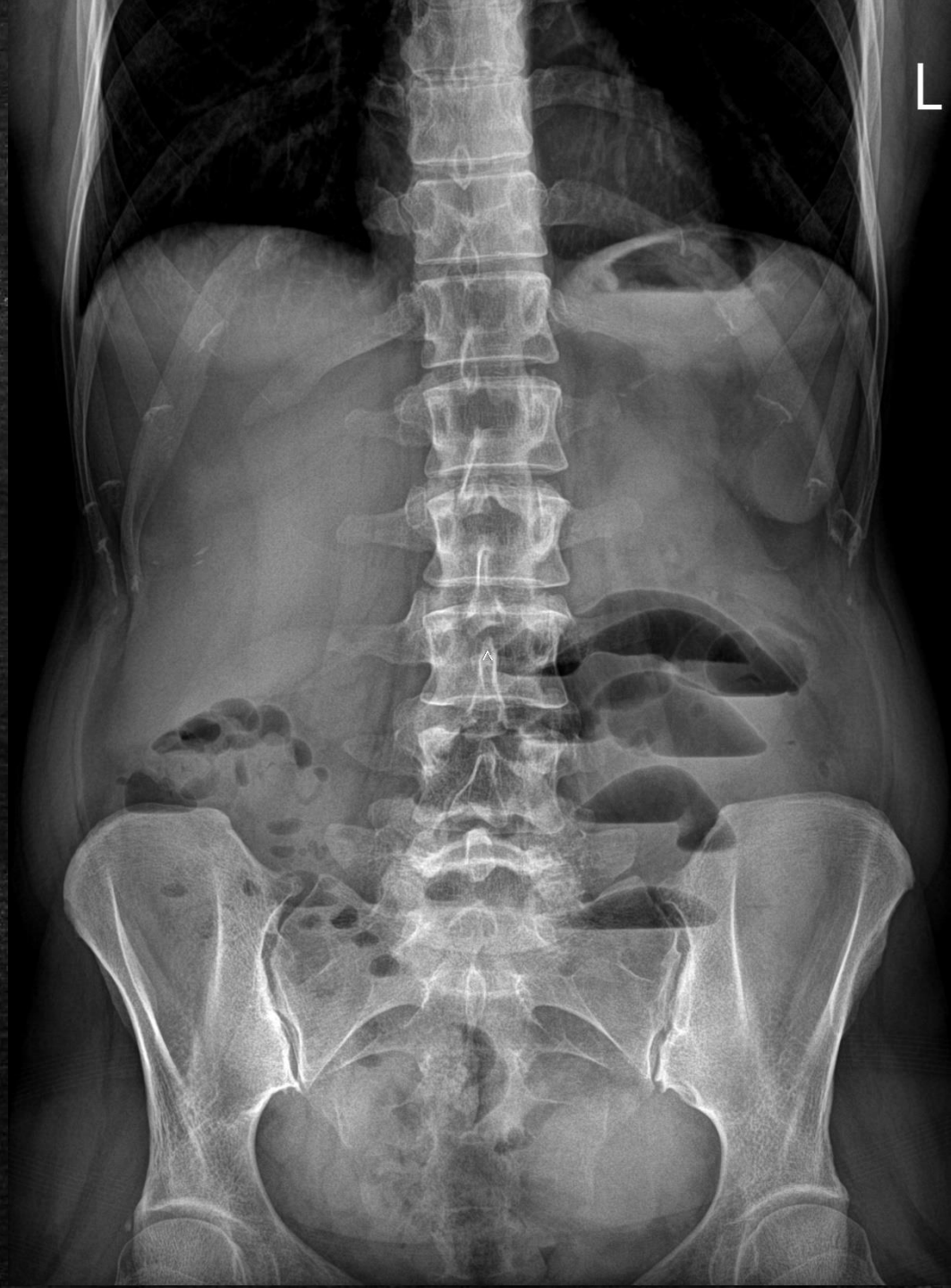RTG jamy
brzuszej
promieniem
poziomym na
boku

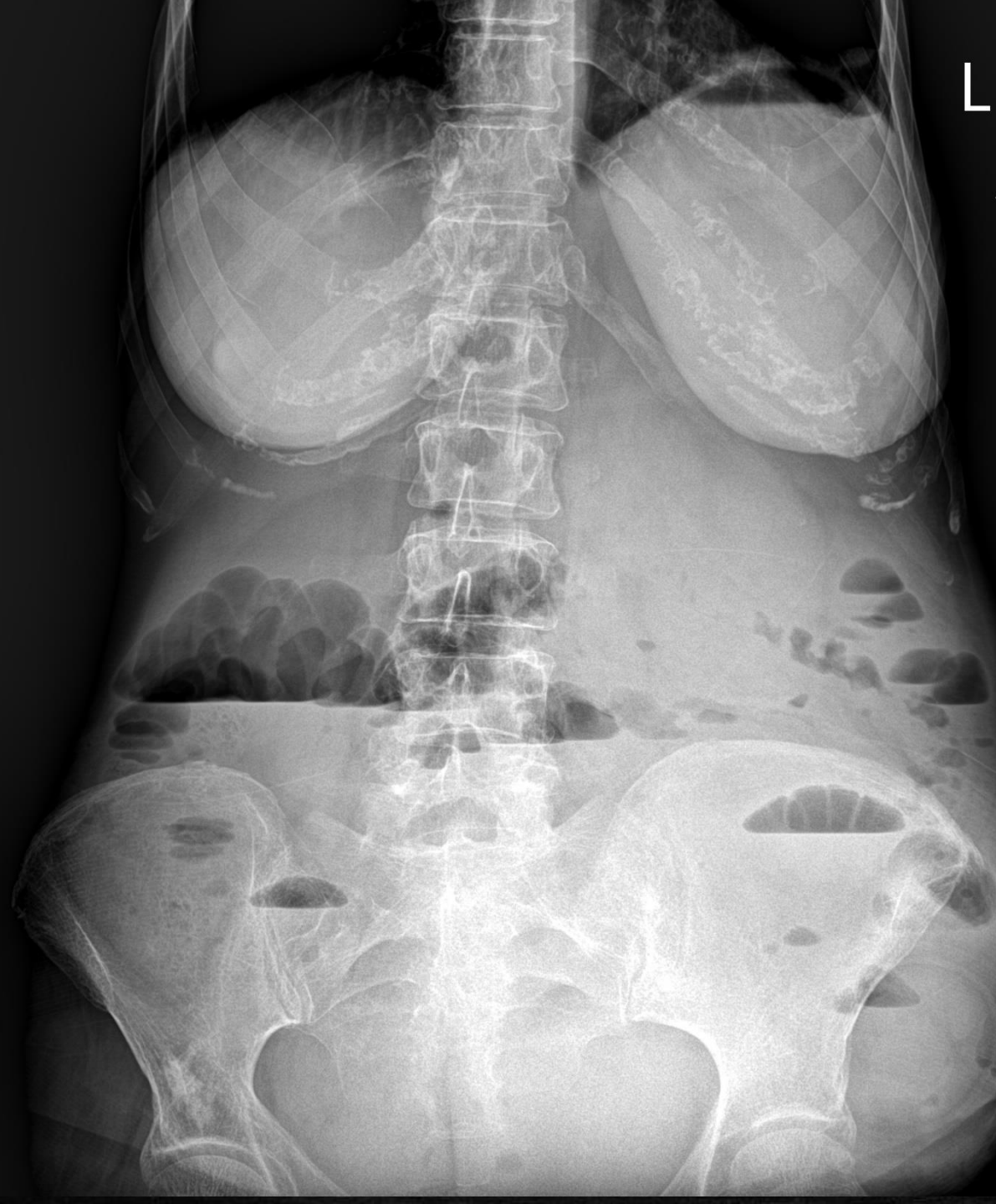
RTG jamy
brzuszej
promieniem
poziomym na
boku



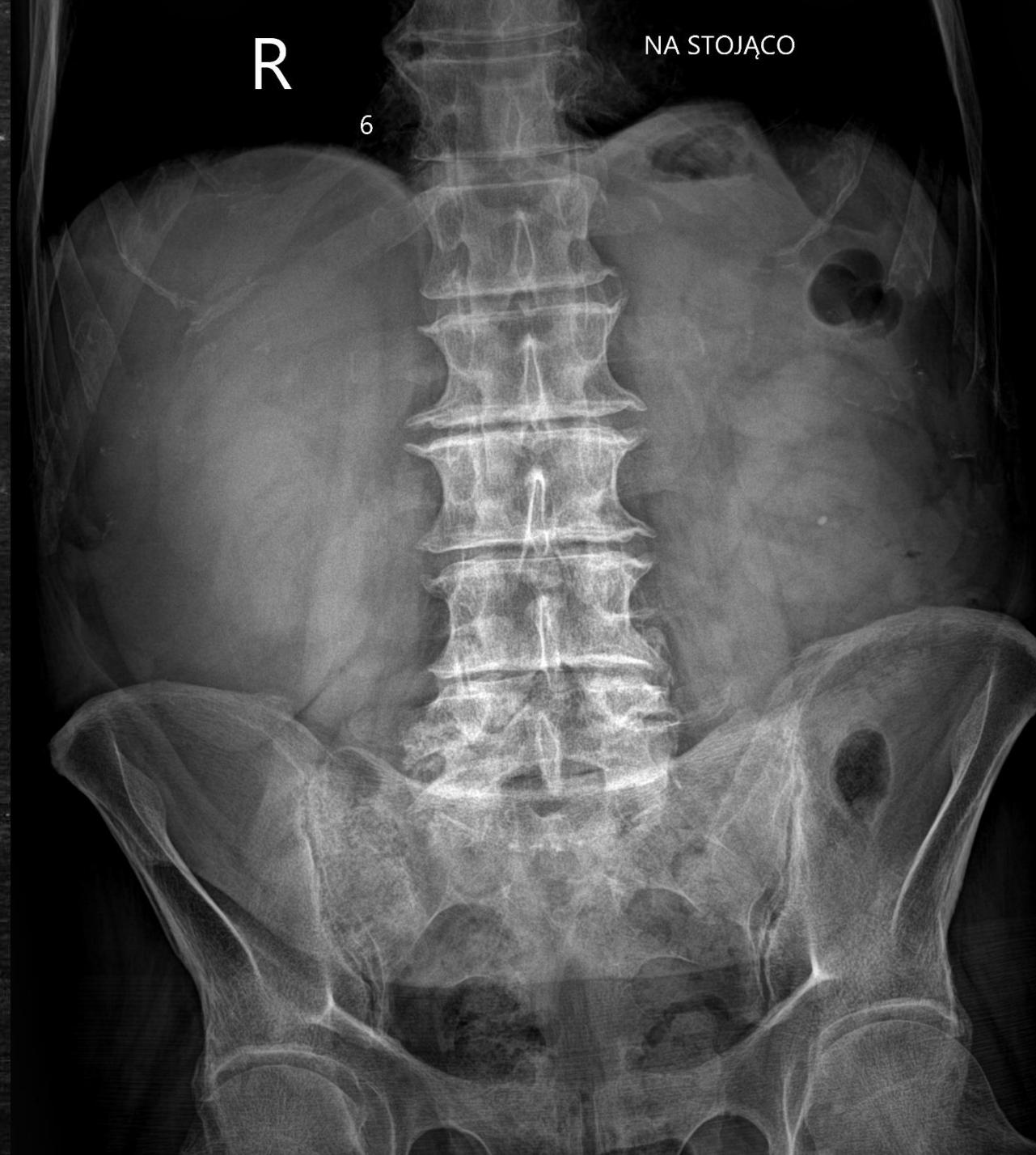NA LEŻĄCO BOK

RTG jamy brzusznej w projekcji AP
Cech perforacji przewodu pokarmowego na wykonanym
zdjęciu nie stwierdza się.
Liczne poziomy płynów w śródbrzuszu lewym - cechy subileus.
Szerokość pętli jelita cienkiego do 20 mm

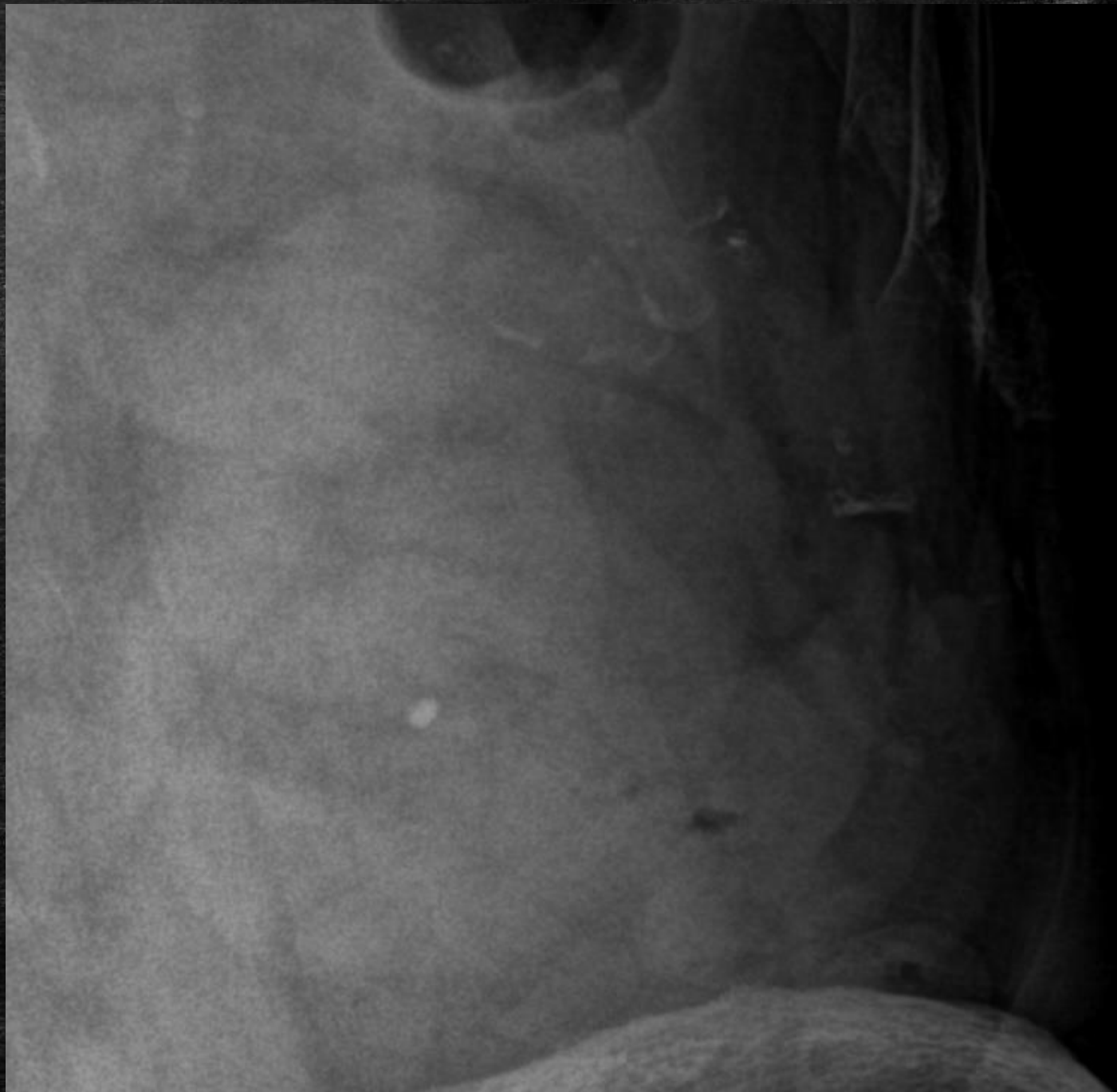




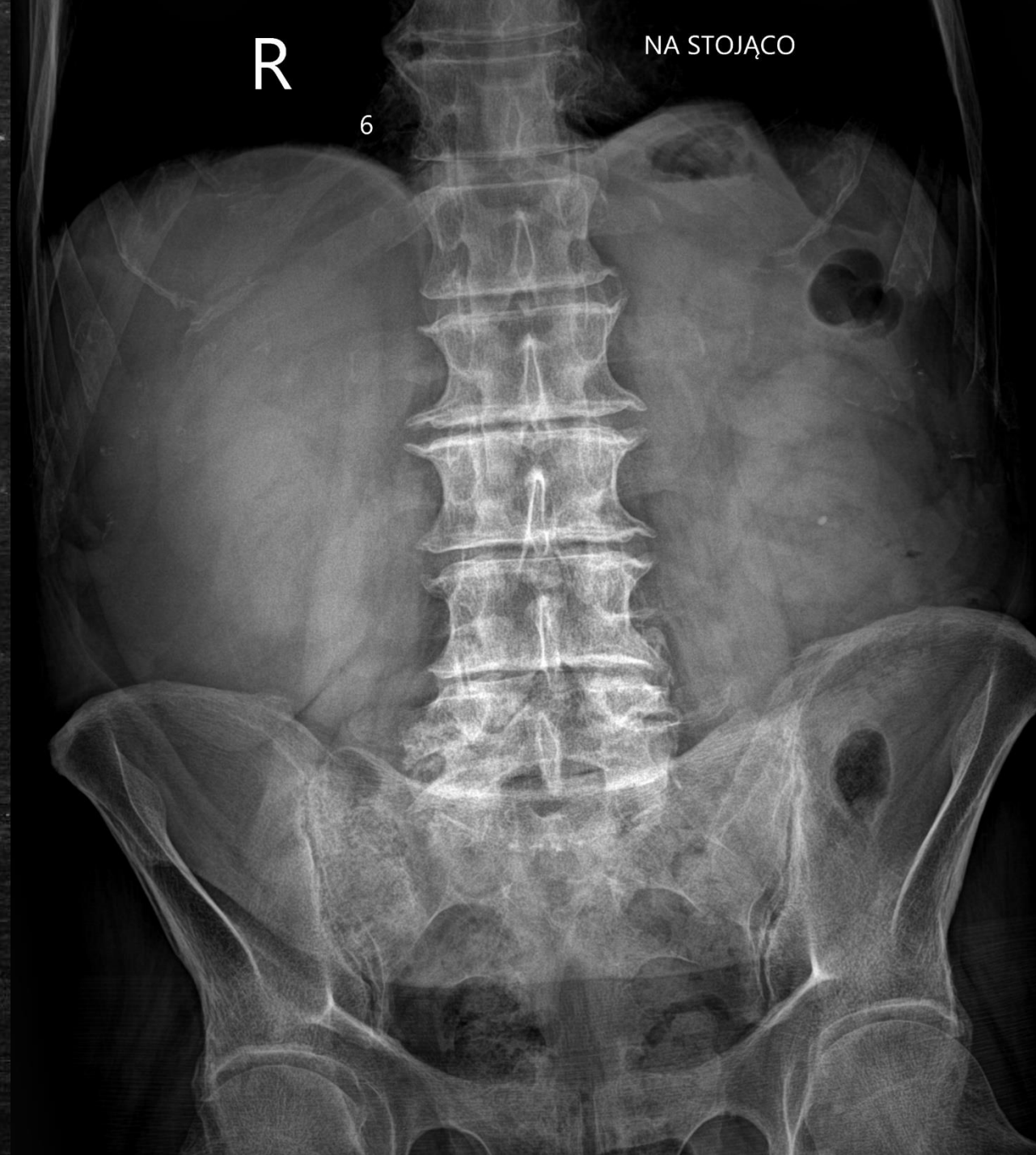RTG jamy brzusznej w projekcji AP
Cech perforacji ani niedrożności przewodu pokarmowego |
na wykonanym zdjęciu nie stwierdza się.
Zmiany zwyrodnieniowe kręgosłupa.



RTG jamy brzusznej w projekcji AP
Cech perforacji ani niedrożności przewodu pokarmowego
na wykonanym zdjęciu nie stwierdza się.
Zmiany zwyrodnieniowe kręgosłupa.
(...!)

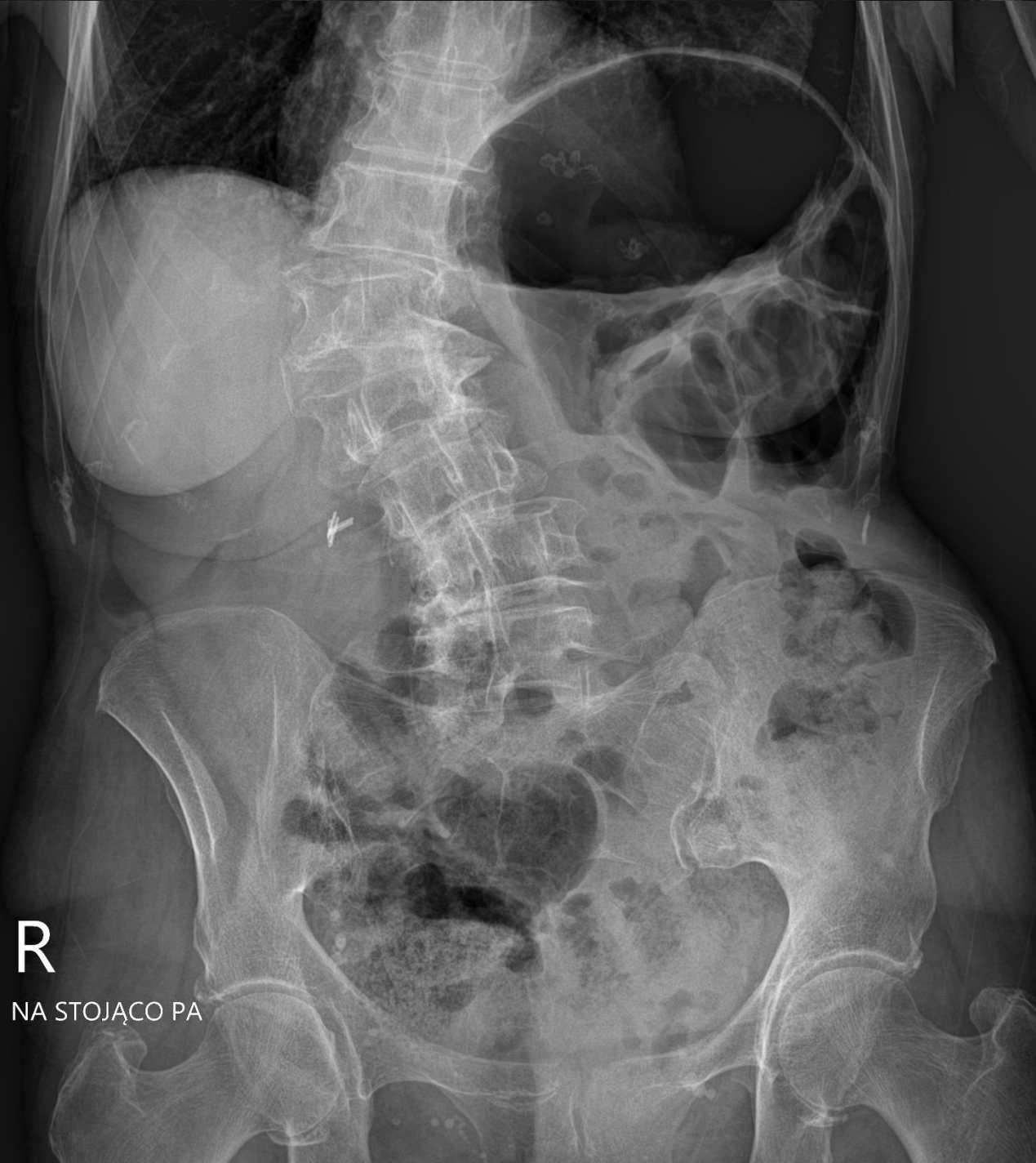

RTG jamy brzusznej w projekcji AP
Cech perforacji ani niedrożności przewodu pokarmowego
na wykonanym zdjęciu nie stwierdza się.
Zmiany zwyrodnieniowe kręgosłupa.
Podejrzenie złogu w grupie kielichów dolnych UKM nerki lewej



Pacjentka bez dolegliwości ze strony jamy brzusznej, bez zaburzeń pasażu, brzuch miękki, niebolesny, (przed 2 laty kolonoskopia)
w chwili obecnej brak wskazań do pilnej diagnostyki

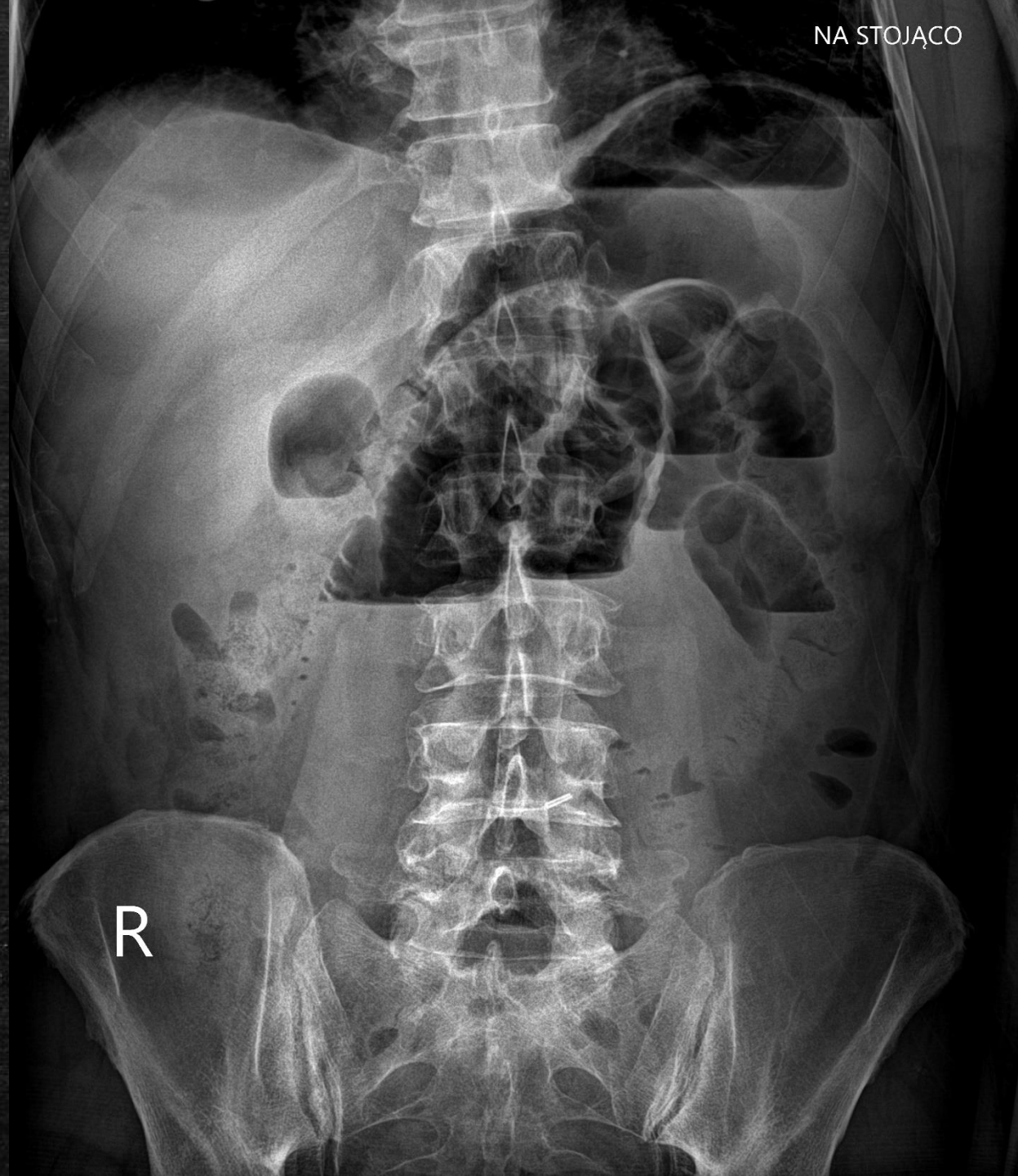
RTG jamy brzusznej w projekcji AP
Nasilone prawoboczne skrzywienie pogranicza Th-L kręgosłupa. Po stronie lewej bańka gazu najpewniej w żołądku z poziomem płyn gaz do 100 mm długości. Gaz również w zagięciu śledzionowym okrężnicy. Do rozważenia powtórzenie zdjęcia po odbarczeniu żołądka sondą. Stan po cholecystektomii laparoskopowej. Obraz nierozstrzygający jednoznacznie w kierunku niedrożności/perforacji.



RTG jamy brzusznej w projekcji AP

W nadbrzuszu środkowym i lewym liczne pętle o morfologii jelita cienkiego rozdęte gazem szerokości do 52 mm - obraz jak w niedrożności przewodu pokarmowego.

Cech perforacji przewodu pokarmowego na wykonanym zdjęciu nie stwierdza się.



Rtg jamy brzusznej w projekcji AP na siedząco.

Wolny gaz pod kopułą przepony po stronie prawej grubości płaszczka do 8,5mm - cechy perforacji przewodu pokarmowego.

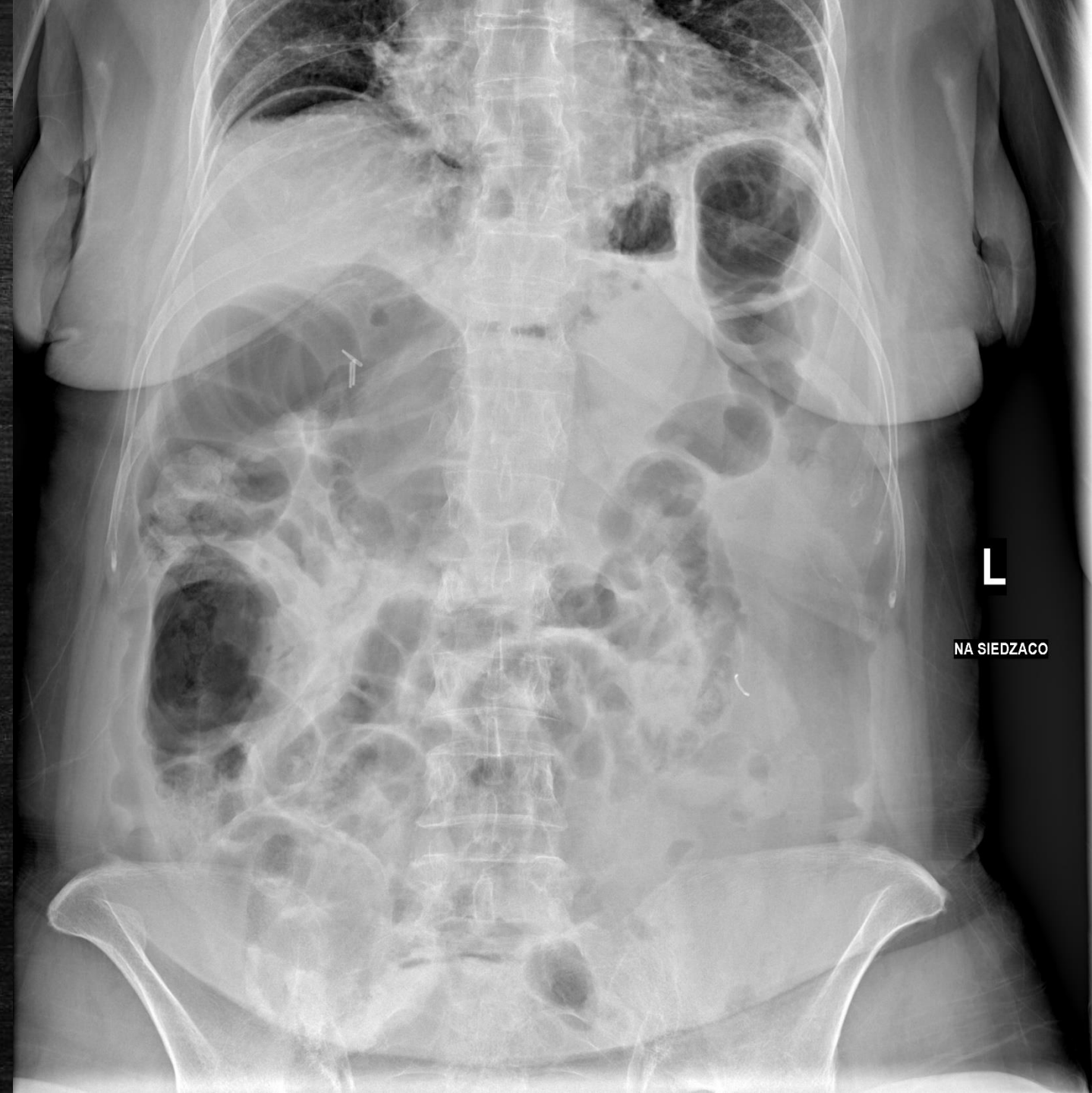Pętle jelita wzdłuż prawej flanki rozdęte gazem.

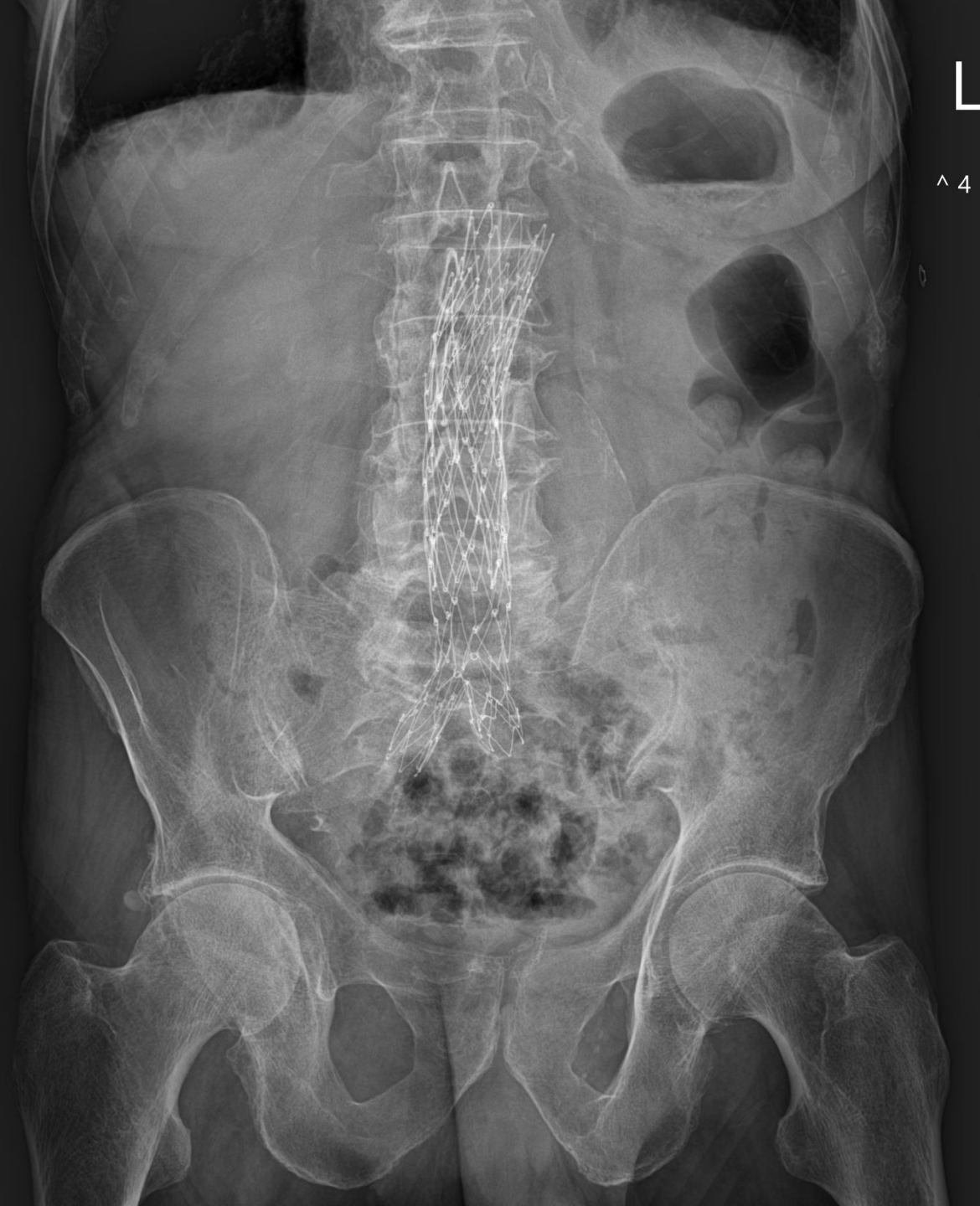Radiologicznych cech niedrożności pokarmowego nie stwierdza się.

W rzucie wnętrzy wątroby klipsy po cholecystektomii.

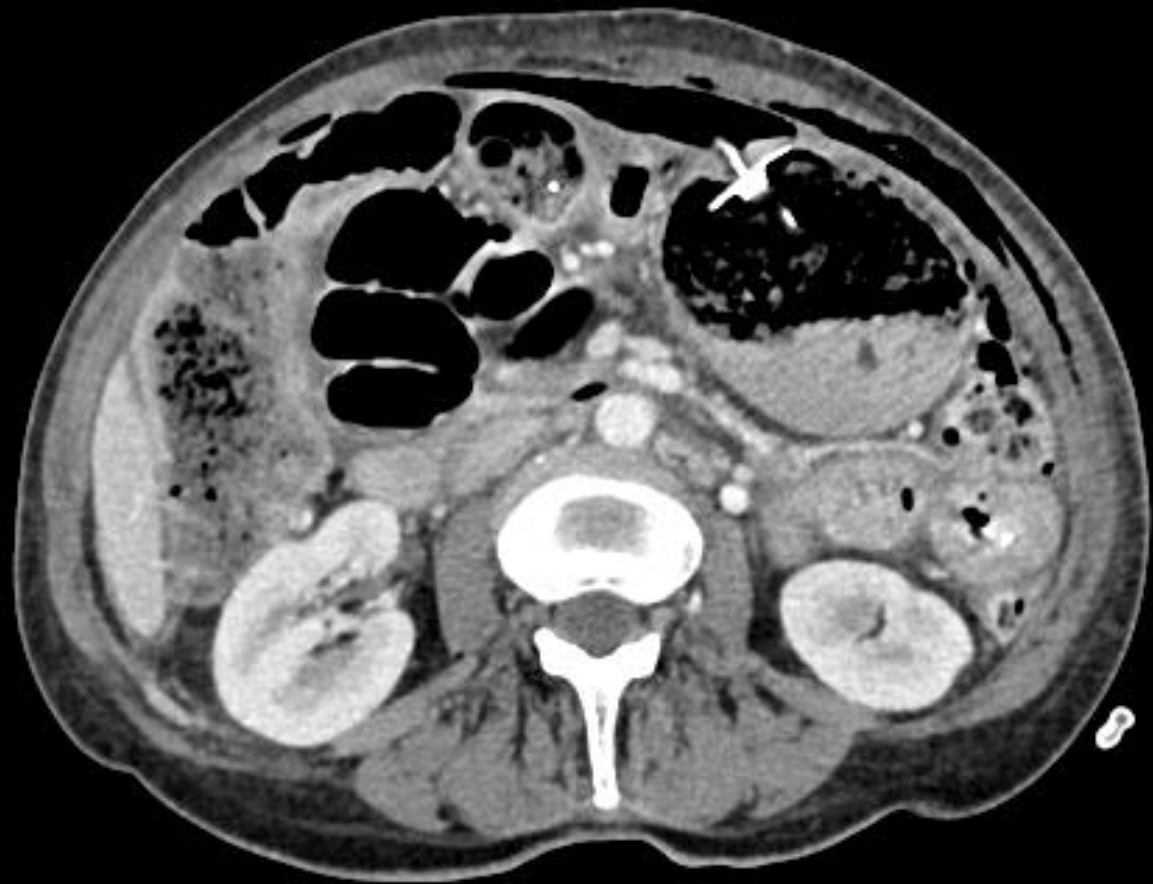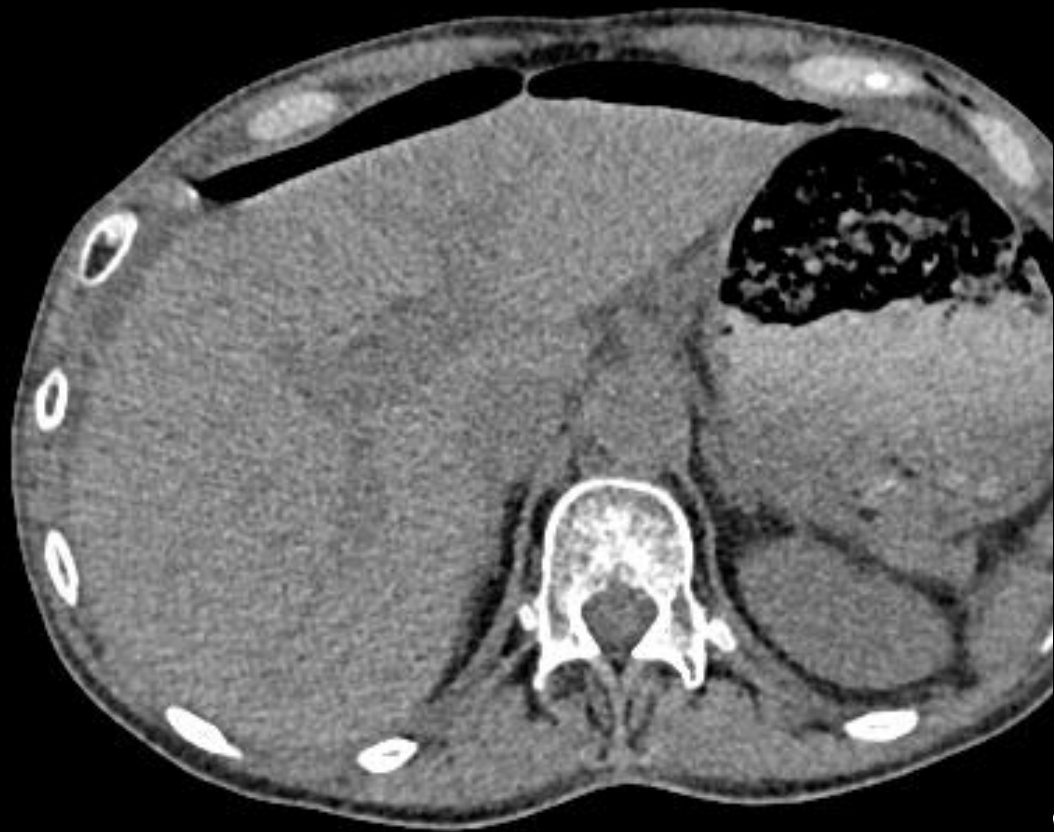W rzucie lewego śródbrzusza widoczne metaliczne ciało obce - klips pozabiegowy? cień z zewnątrz?

Zmiany zwyrodnieniowe kręgosłupa.

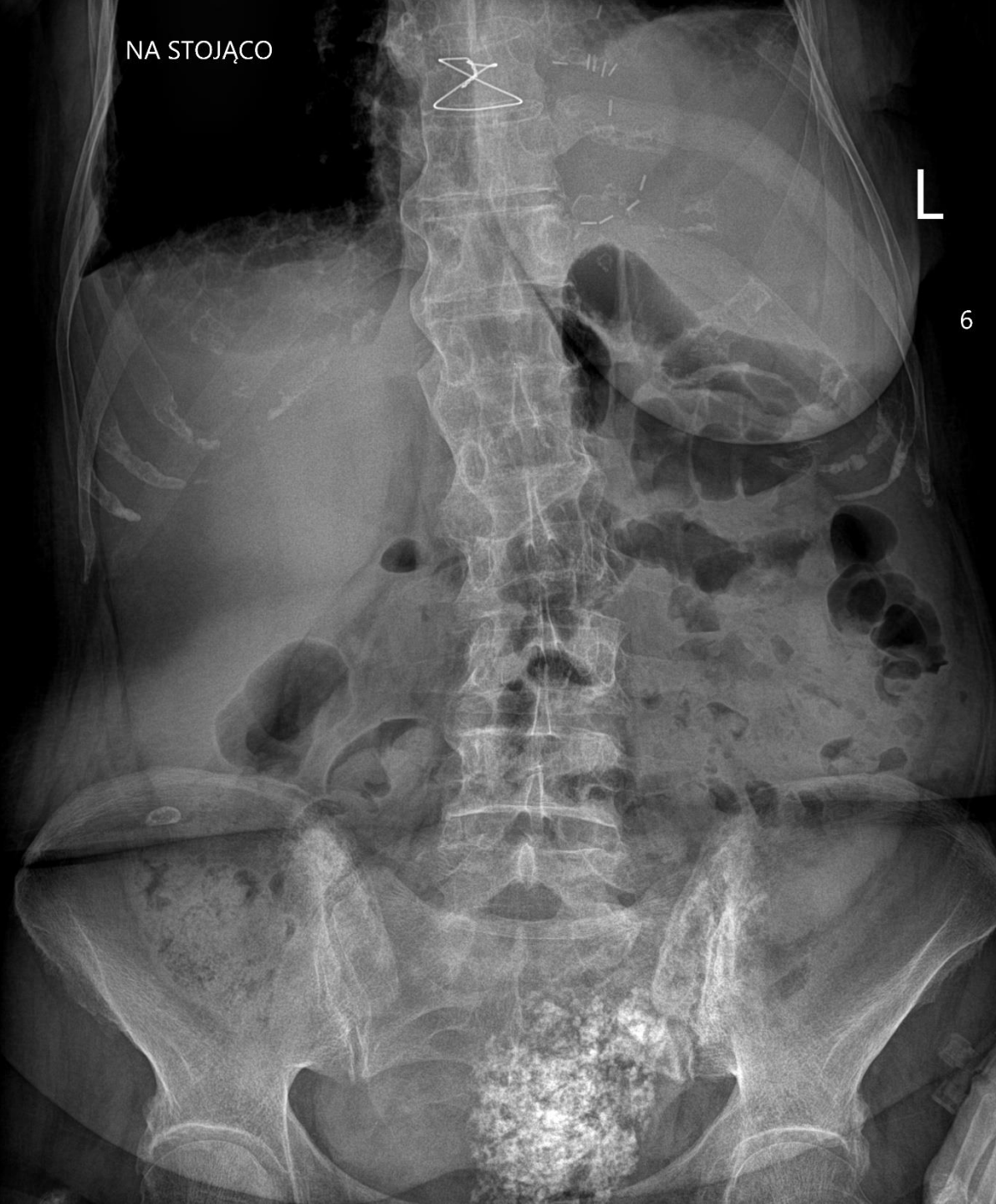




L
^ 4

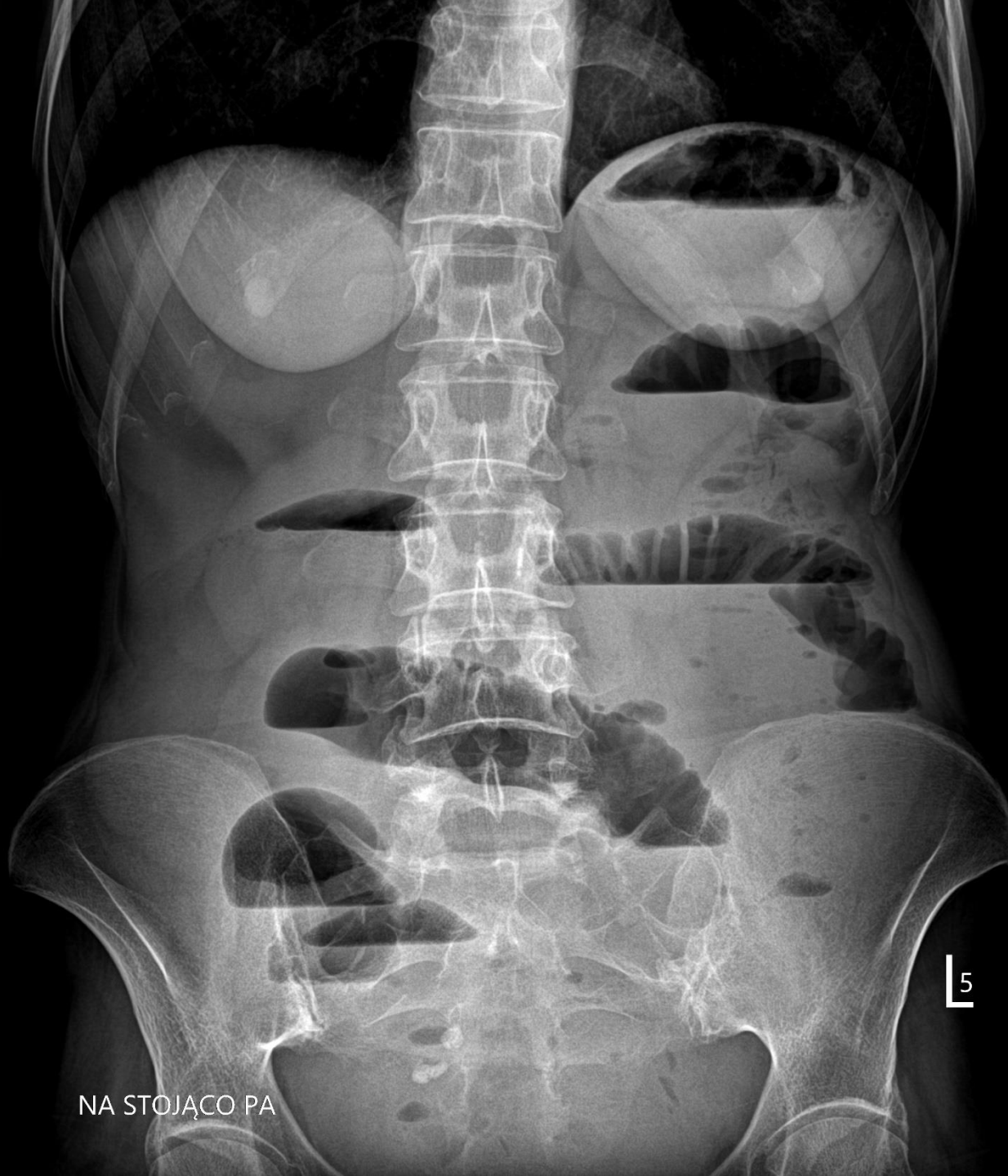

NA STOJĄCO



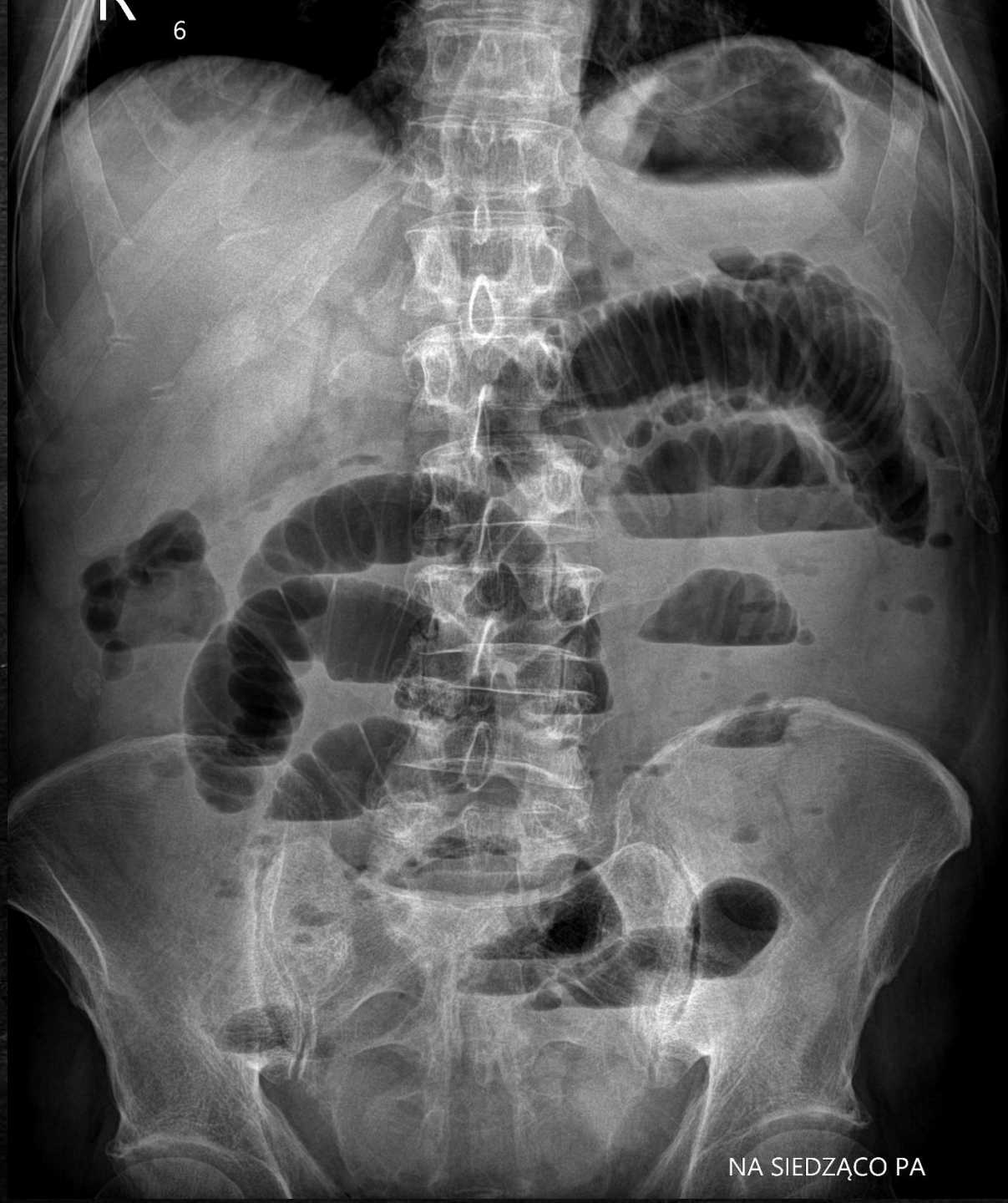L

6



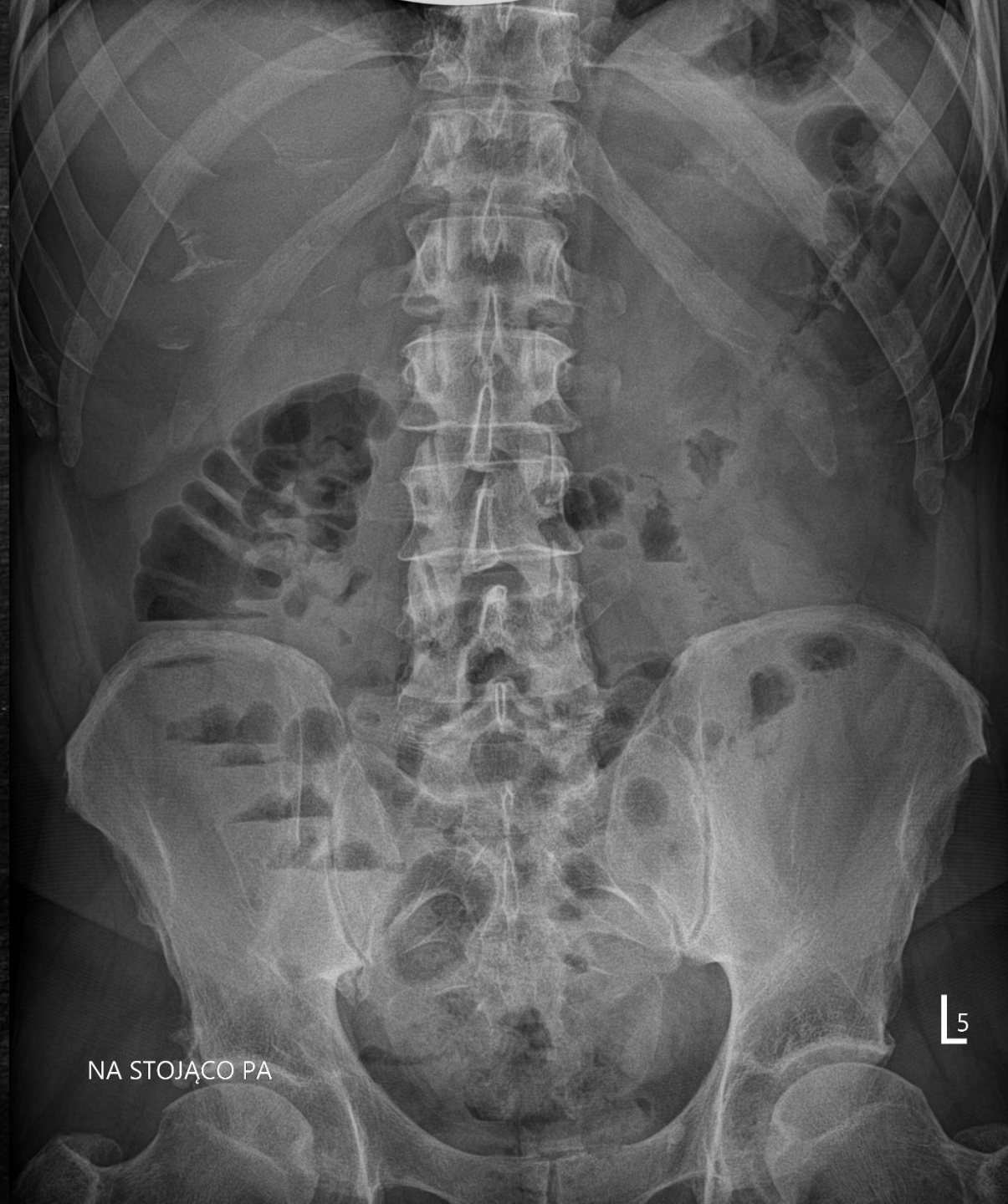NA STOJĄCO PA

L 5



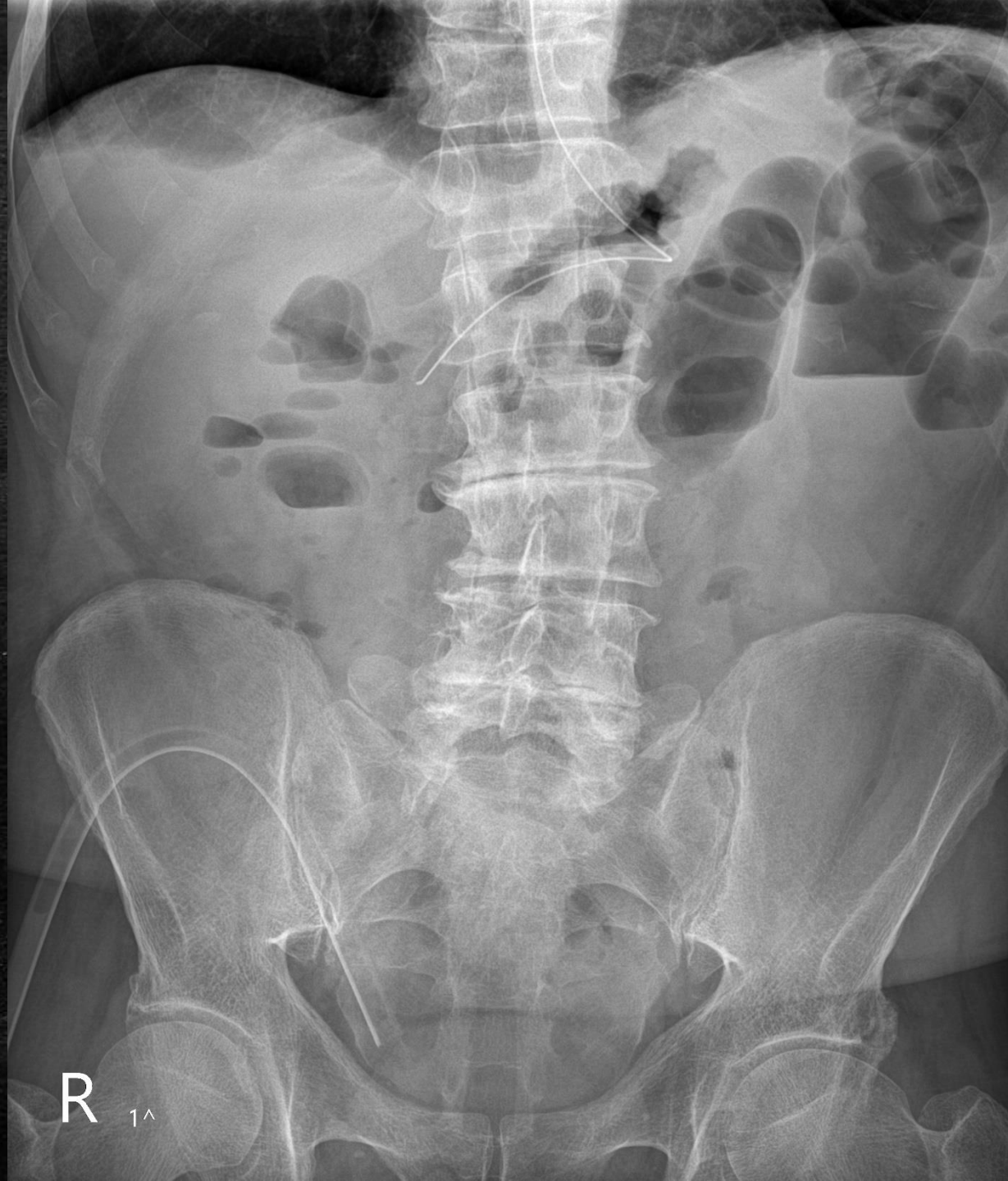
6

NA SIEDZĄCO PA



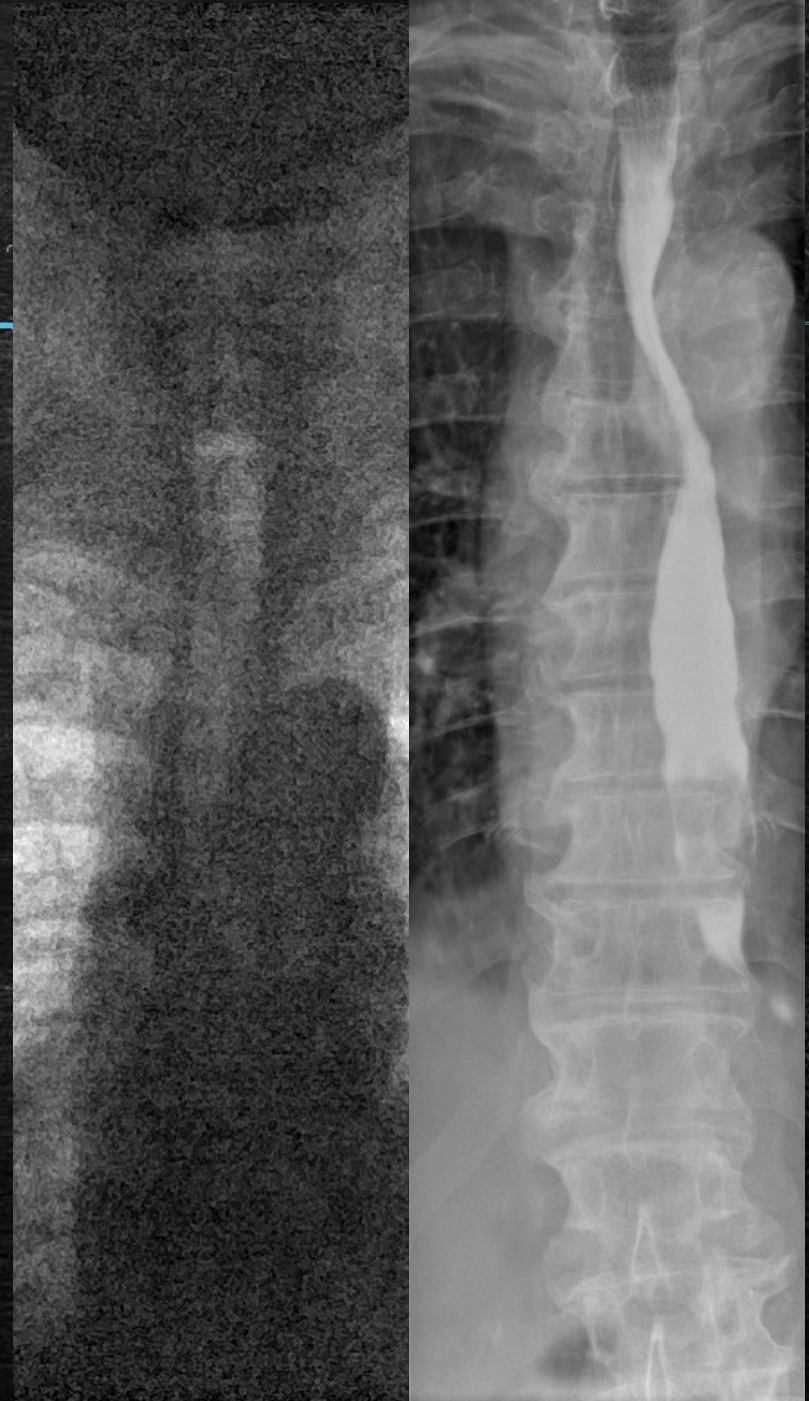NA STOJĄCO PA

L 5

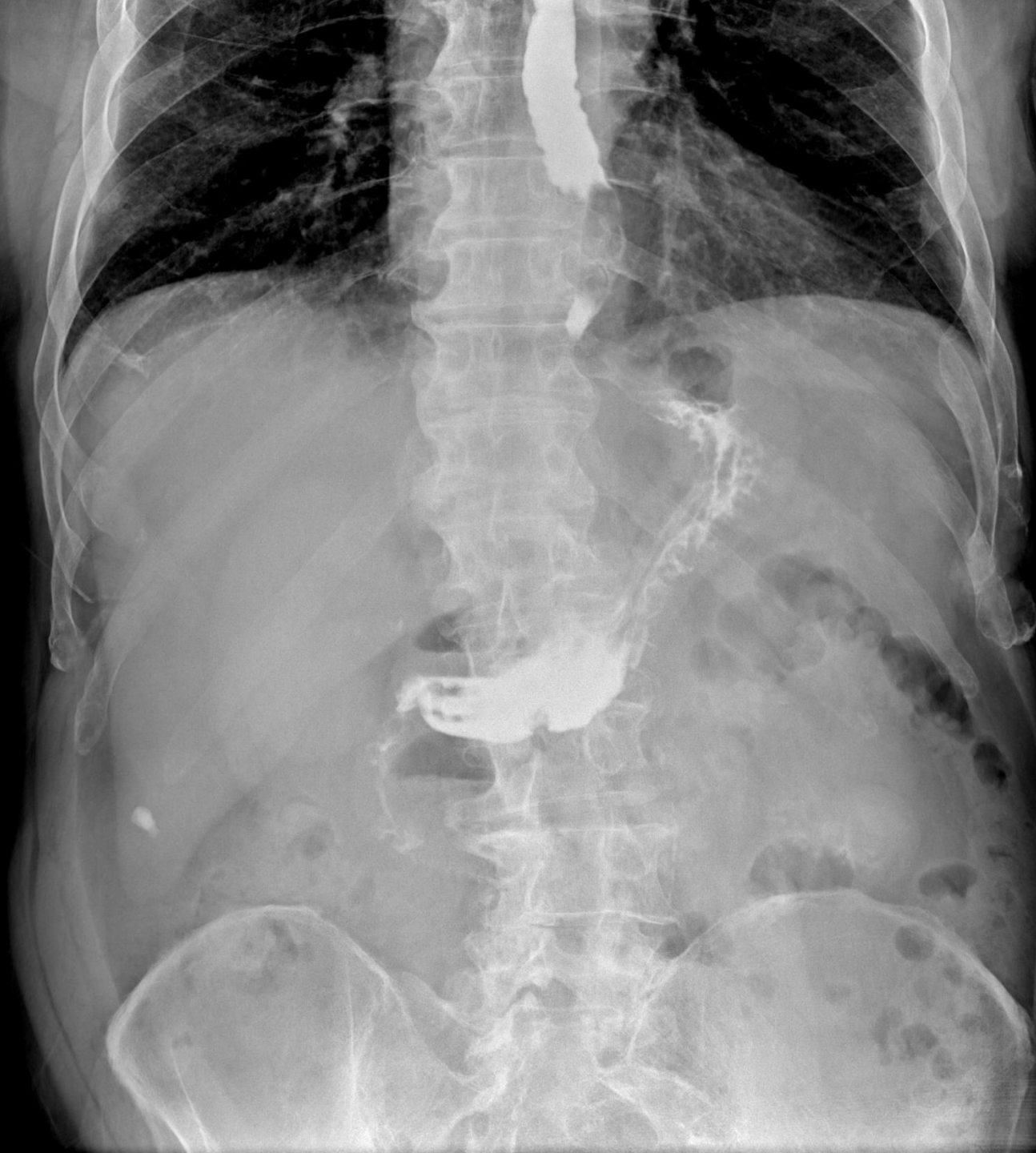

Kęs pokarmowy w przełyku

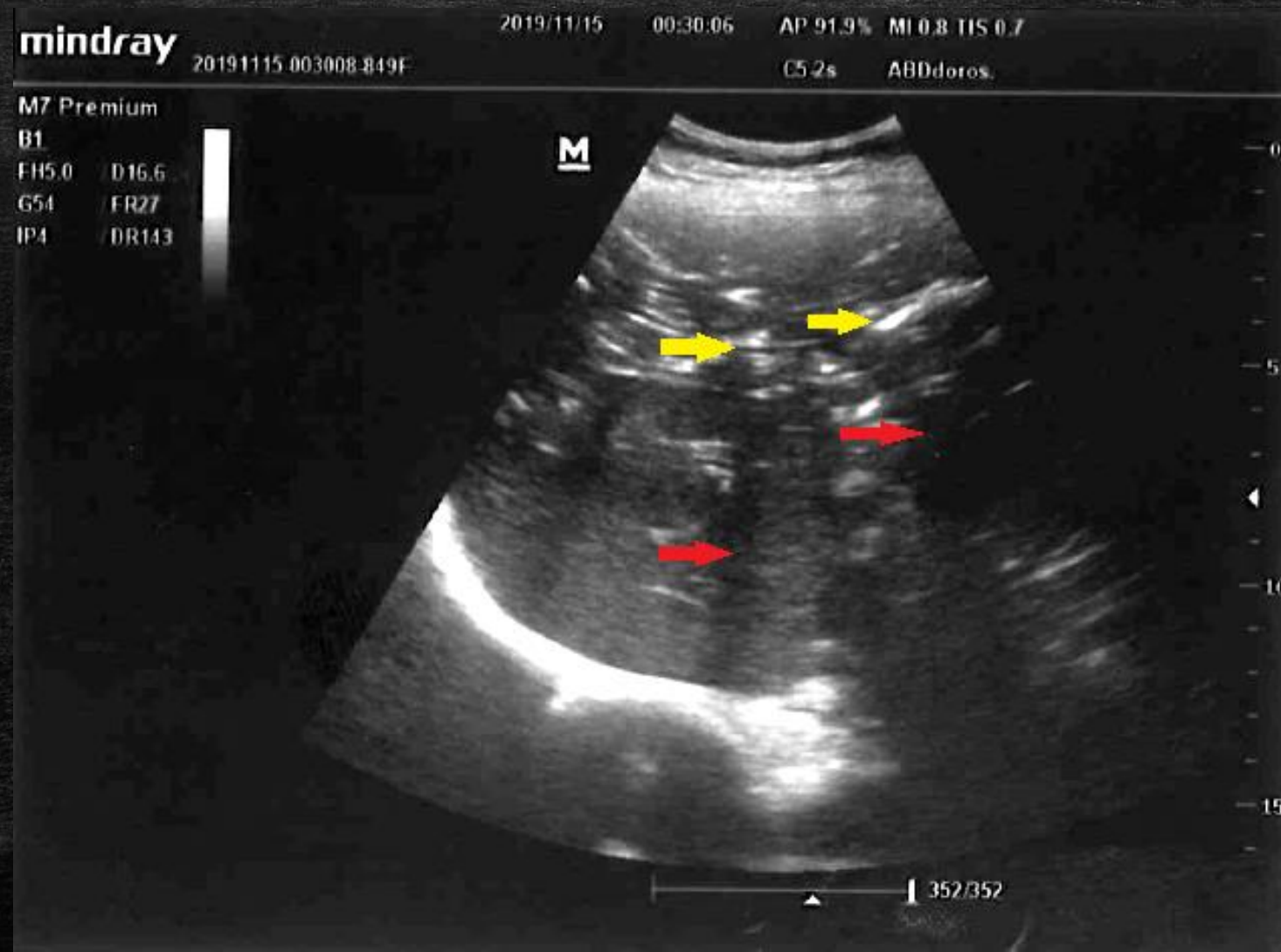
- Badanie kontrastowe górnego odcinka przewodu pokarmowego
- Pozytywny środek cieniujący podany doustnie
- Niecieniujące ciało obce widoczne jako ubytek zakontrastowania



P



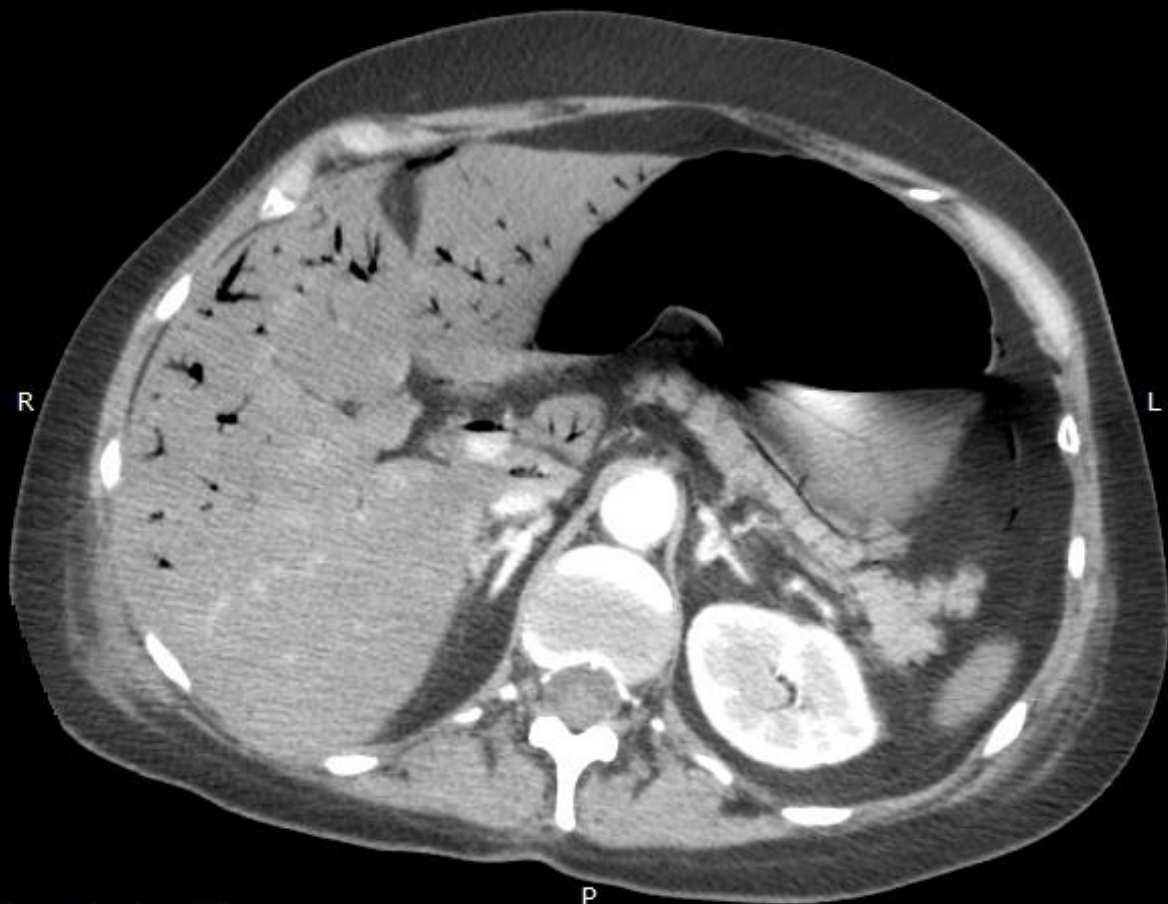Ostre niedokrwienie jelit



Ostre niedokrwienie jelit

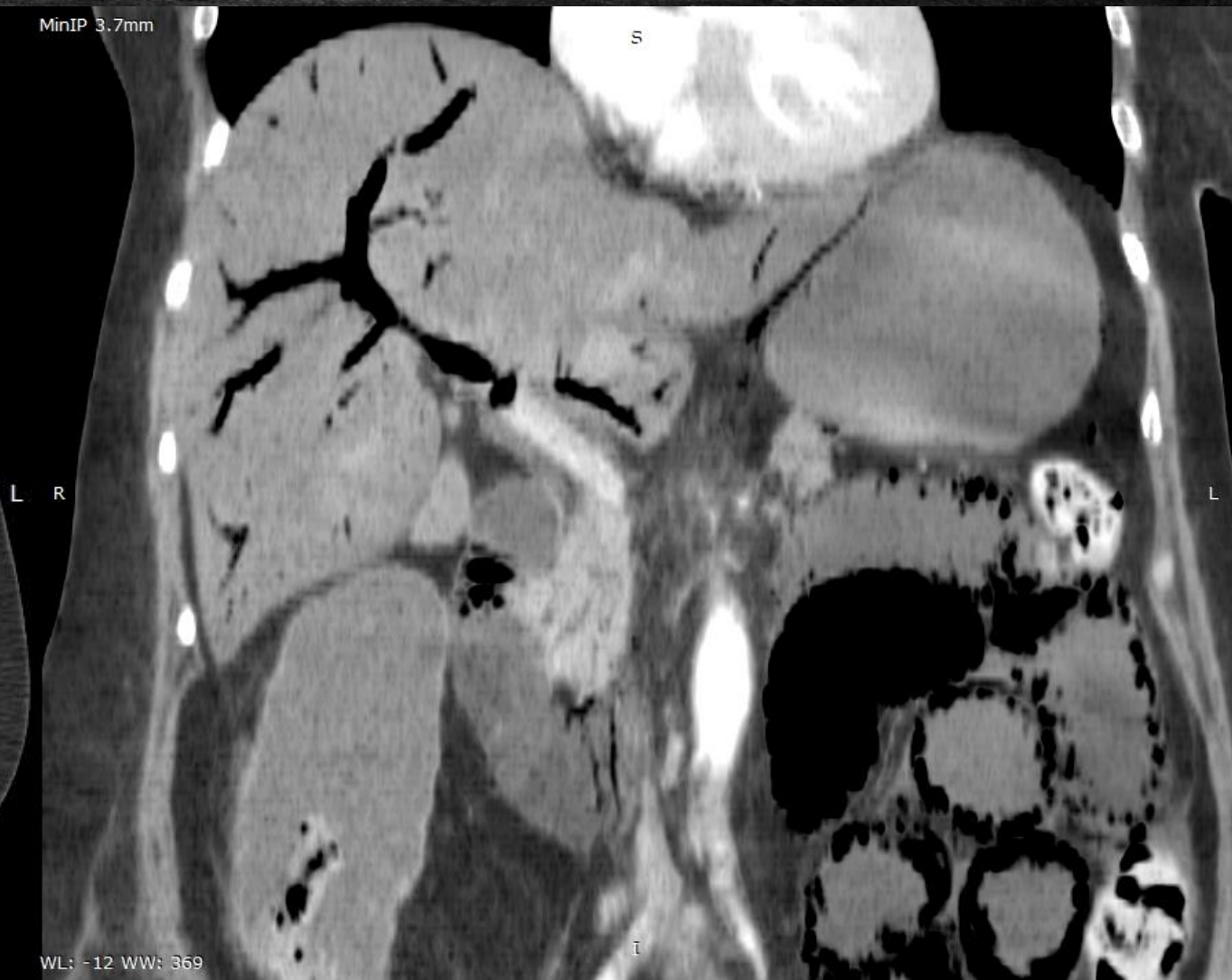MinIP 2.4mm

A

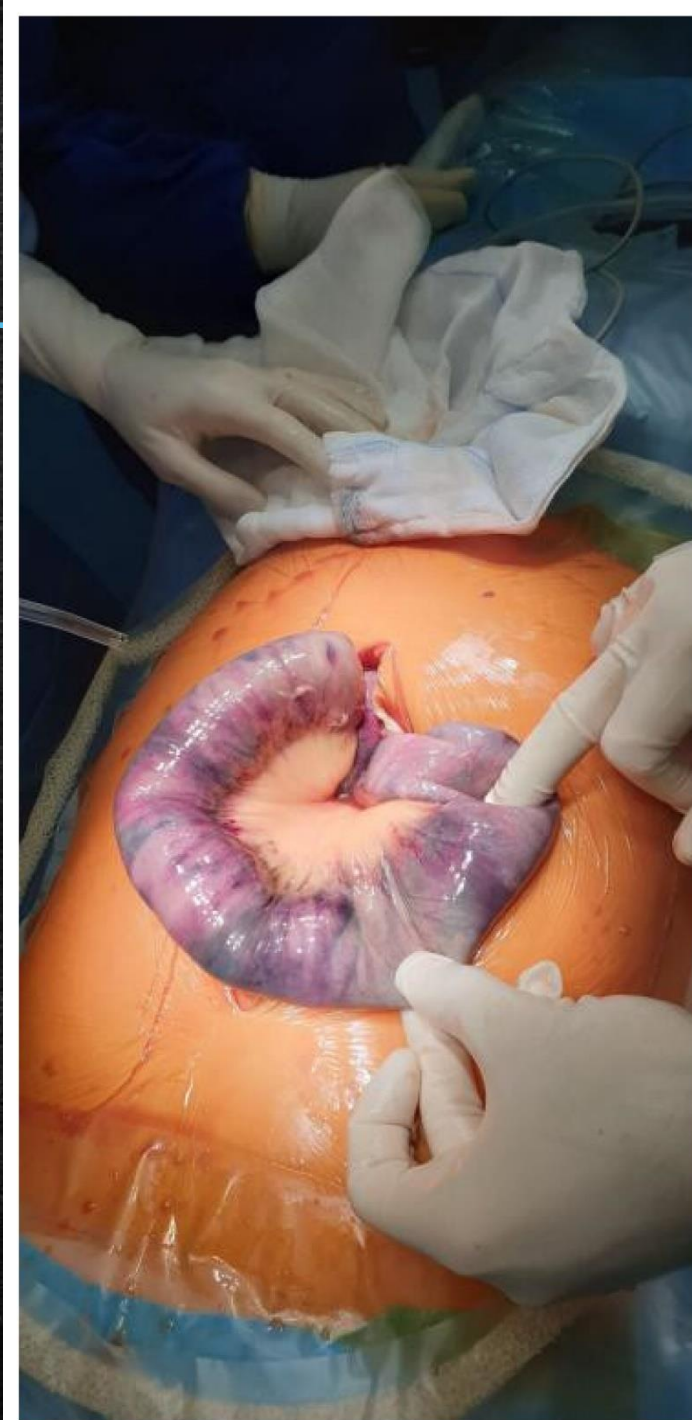
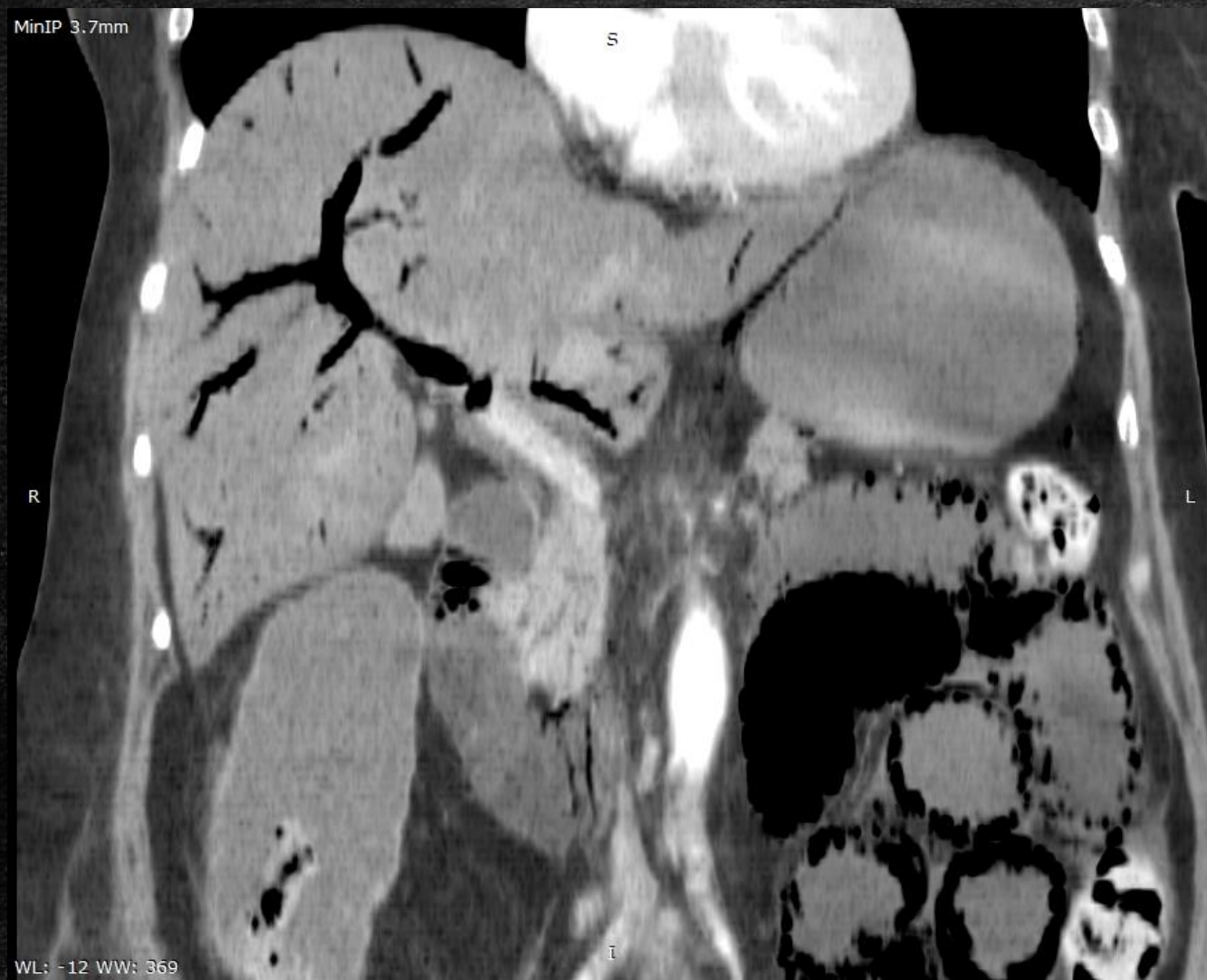

MinIP 3.7mm

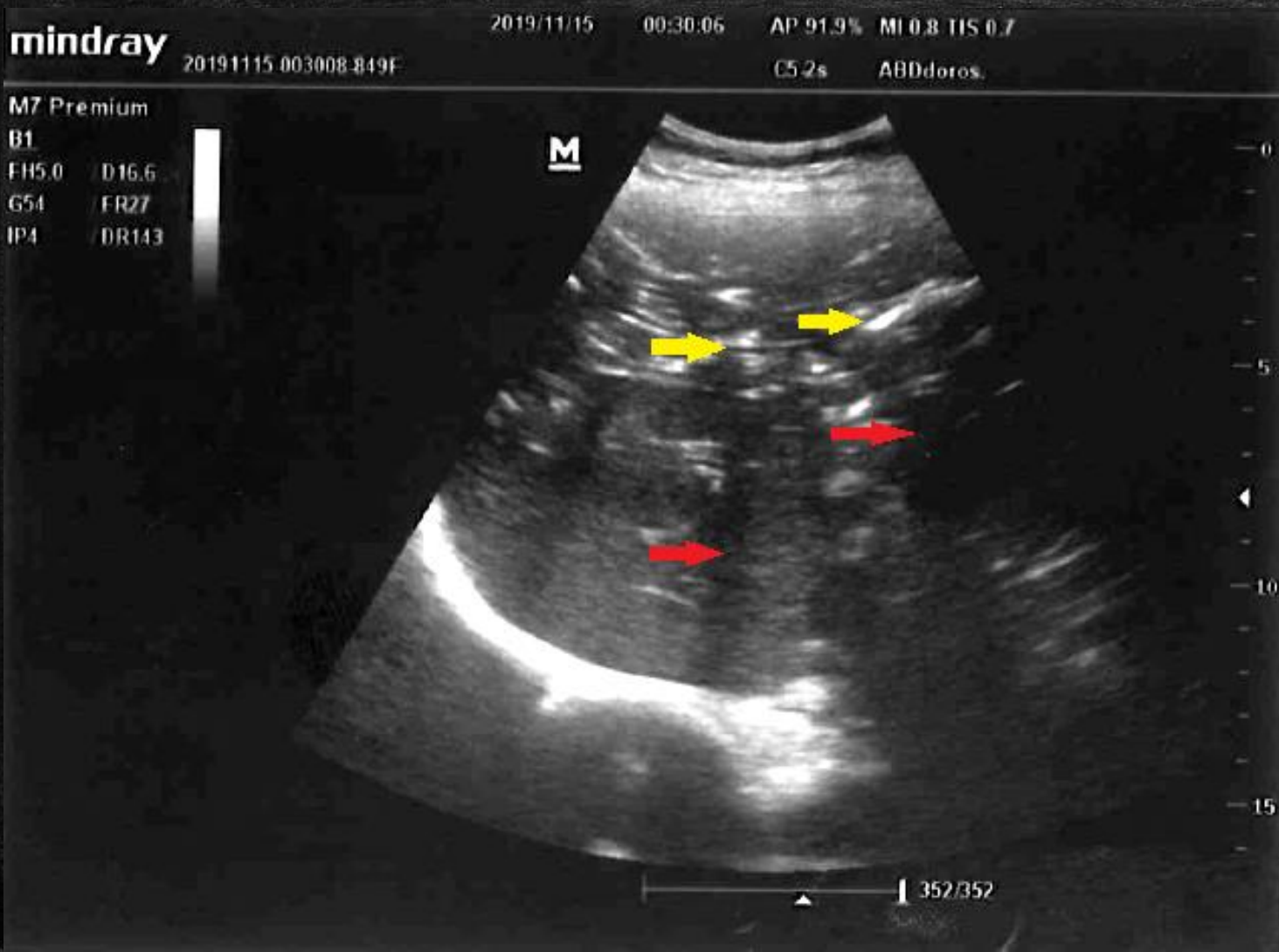
S



Ostre niedokrwienie jelit



Ostre niedokrwienie jelit



Czempik, P.F.; Bożek, O.; Krzych, Ł.J. Sonographic Images of Hepatic Portal Venous Gas in a Patient with Gastrointestinal Ischemia. *Diagnostics* 2022, 12, 2034.

<https://doi.org/10.3390/diagnostics12092034>

Wątroba z cechami stłuszczenia, niepowiększona, bez izolujących się zmian ogniskowych.

Wewnątrz- i zewnątrzwątrobowe drogi żółciowe nieposzerzone.

PŻW ??? szerokości w normie.

Pęcherzyk żółciowy o niepogrubiałych ścianach, bez cech kamicy w TK.

Trzustka niepowiększona, prawidłowej gęstości, bez zmian ogniskowych.

Do przodu od trzustki, a także na przedniej blaszce powięzi Geroty oraz w torbie sitowej szczelinowate kolekcje płynowe, które biorąc pod uwagę dane kliniczne mogą być efektem OZT, poniżej dosyć liczne, drobne węzły chłonne - 3 pkt według CTSI.

Śledziona niepowiększona, jednorodna.

Nadnercza przedstawiają się prawidłowo.

Nerki bez cech kamicy oraz zastoju.

W brzusznej części nerki prawej struktura o cechach torbieli prostej, wielkości około 12mm.

Innych zmian ogniskowych nerek nie uwidoczniło, ich funkcja zachowana.

Aorta brzuszna nieposzerzona.

W przestrzeni okołoaortalnej kilka, drobnych węzłów chłonnych, których wielkość nie przekracza 4mm.

Pęcherz moczowy średnio wypełniony, o gładkich ścianach.

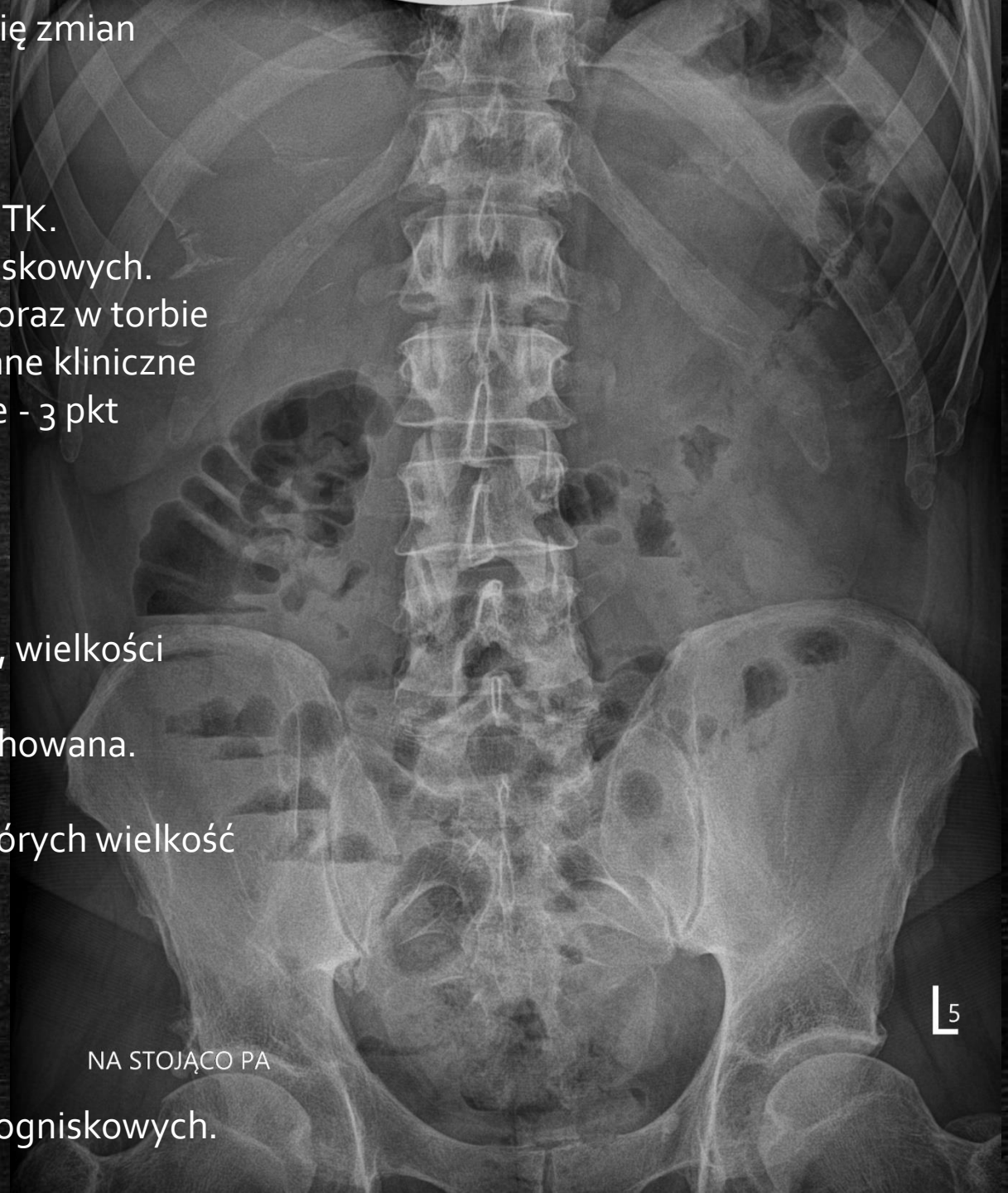Prostata i pęcherzyki nasienne bez zmian.

Doły kulszowo-odbytnicze wolne.

Pętle jelitowe bez uchwytnej patologii w TK.

Przypodstawne segmenty płuc prawidłowo powietrzne, bez zmian ogniskowych.

Płynu w jamach opłucnowych nie uwidoczniło.



(...) bez cech kamicy (żółciowej) w TK.

Trzustka niepowiększona, prawidłowej densyjności, bez zmian ogniskowych.

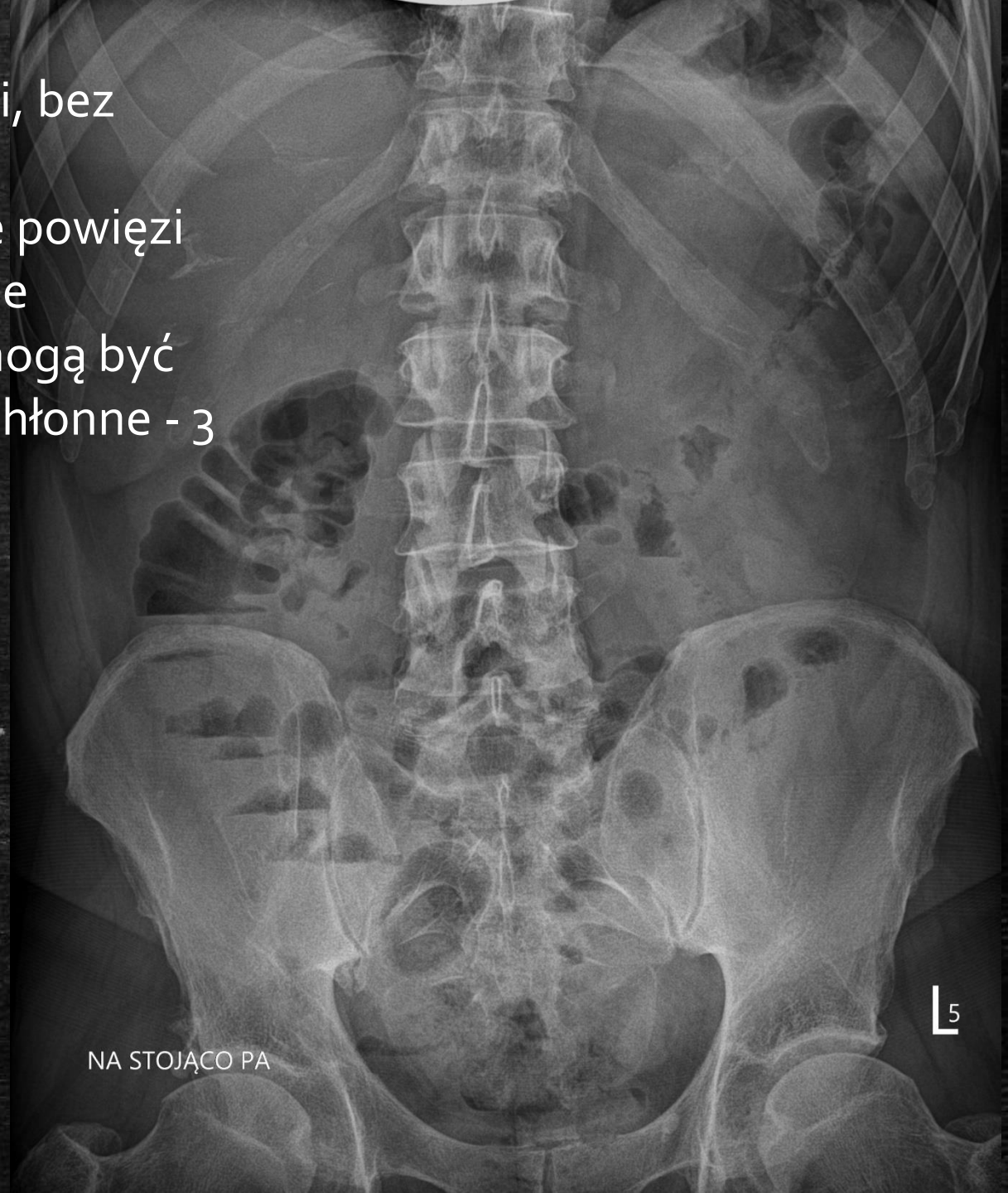Do przodu od trzustki, a także na przedniej blaszce powięzi

Geroty oraz w torbie sitowej szczelinowate kolekcje płynowe, które biorąc pod uwagę dane kliniczne mogą być efektem OZT, poniżej dosyć liczne, drobne węzły chłonne - 3 pkt według CTSI.

(...)
Pętle jelitowe bez uchwytnej patologii w TK.

Wnioski:

OZT 3pkt. według CTSI.



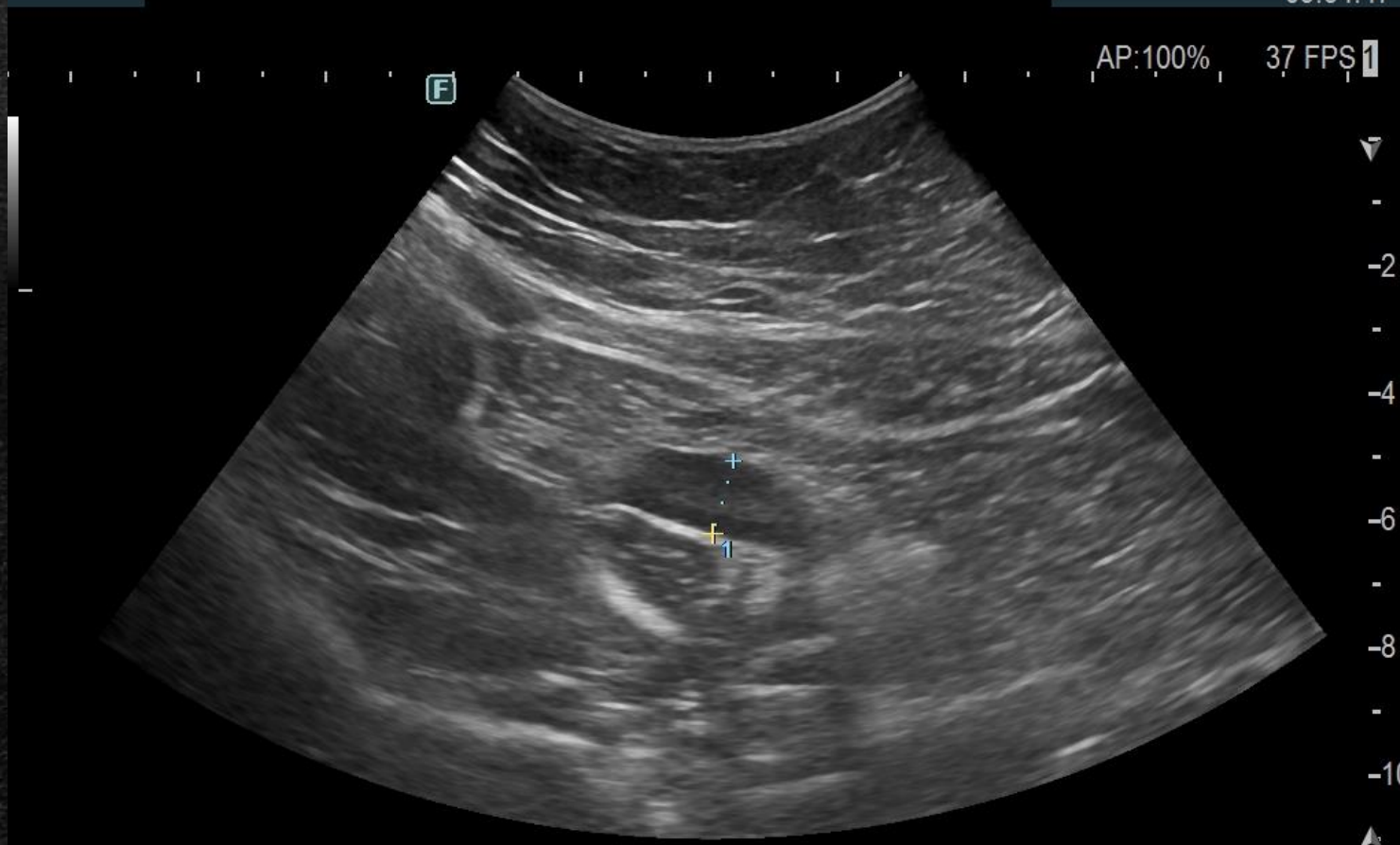Ostre zapalenie wyrostka robaczkowego

FUJIFILM

13-03-'24

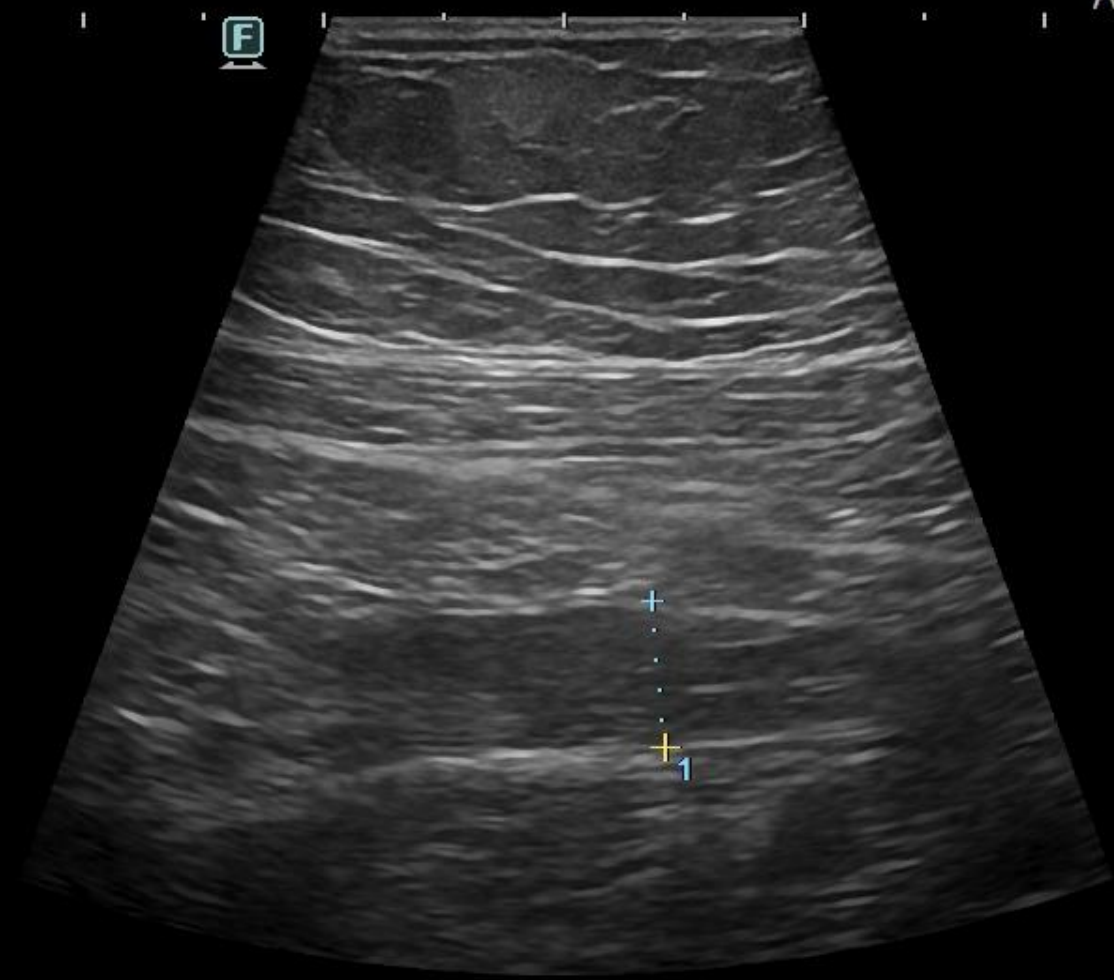
09:34:47

AP: 100% 37 FPS

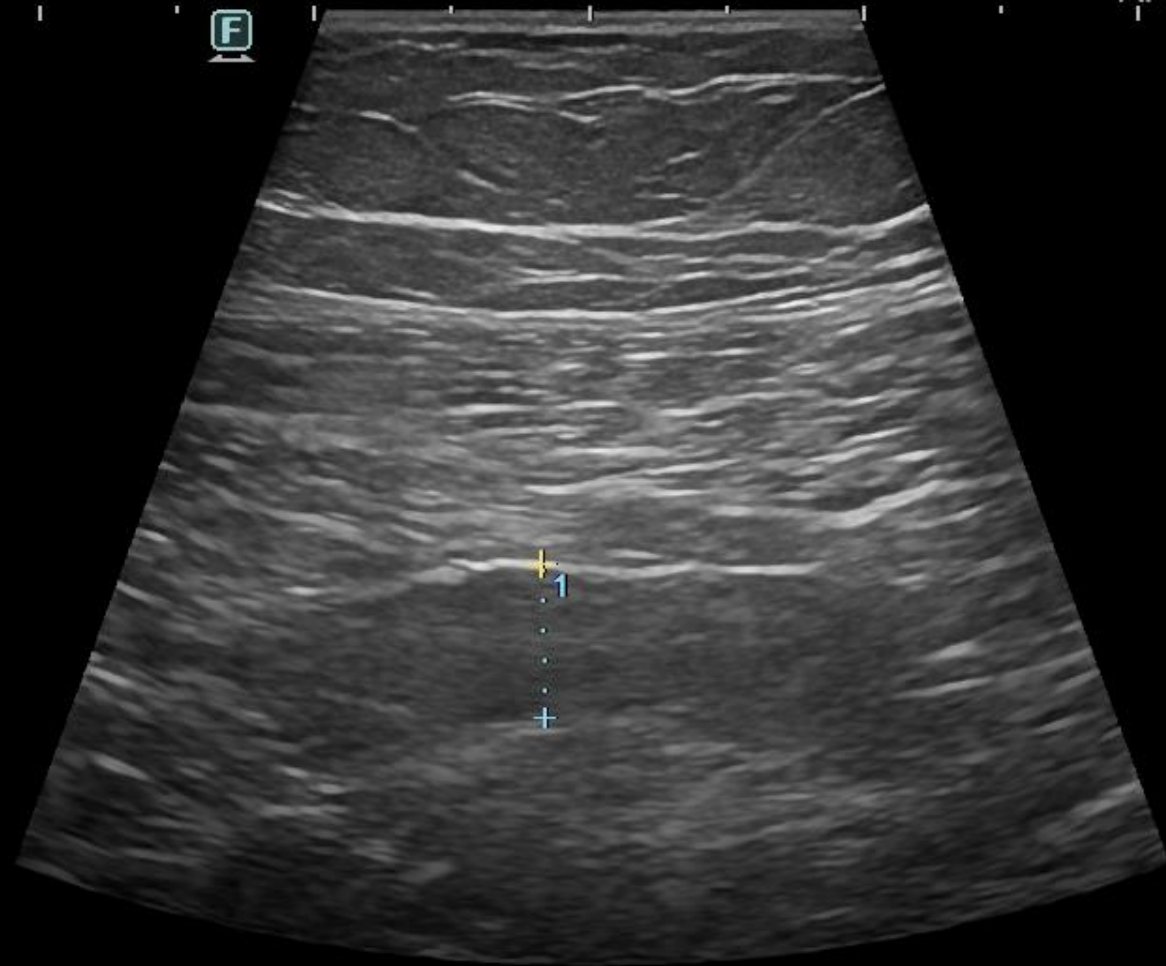


CV1-6MHz 1Dist: 11.8mm 2Dist: mm
HdT-6.0Rx R:11.0 BG:60 BD:86

Abdomen C252
462/463



-
-2
-
-4
-
-6
-



-

-2

-

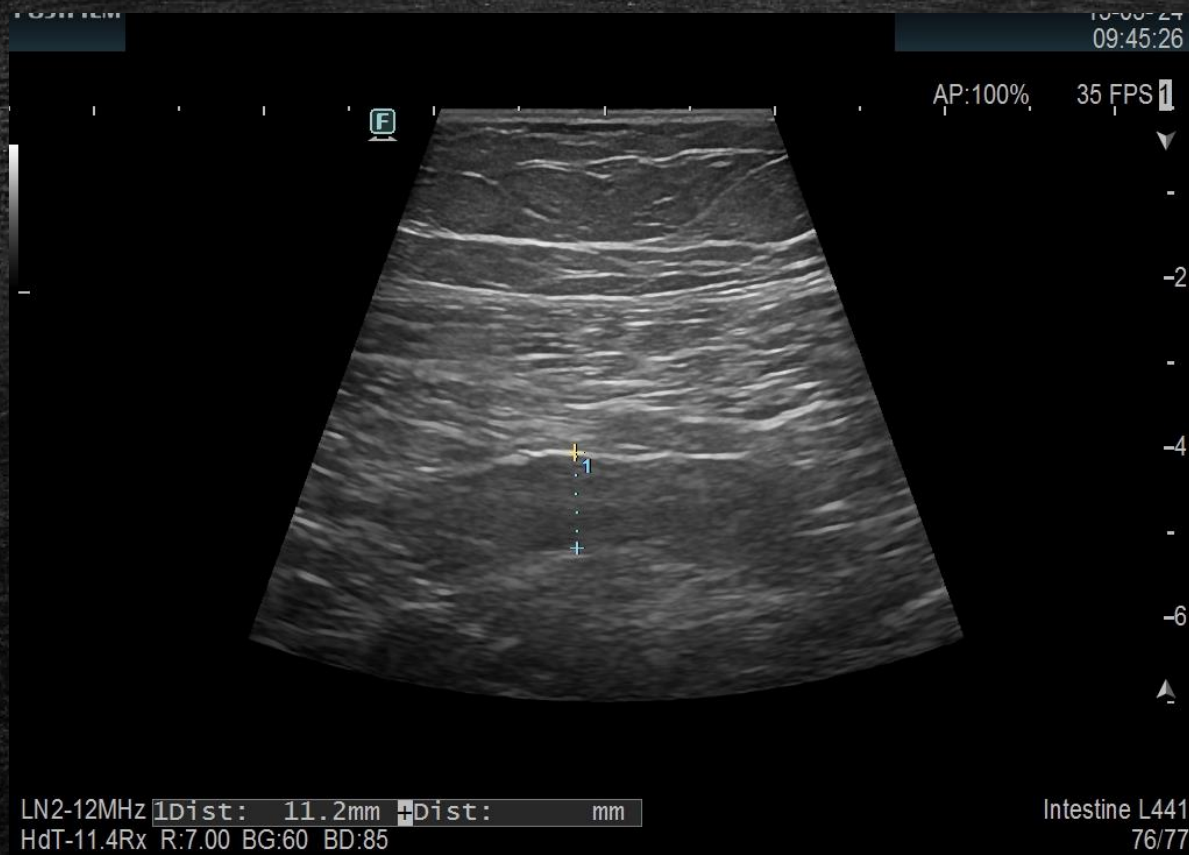
-4

-

-6



Ostre zapalenie wyrostka robaczkowego



(...)

Wolnego płynu w jamie brzusznej nie uwidoczniiono.

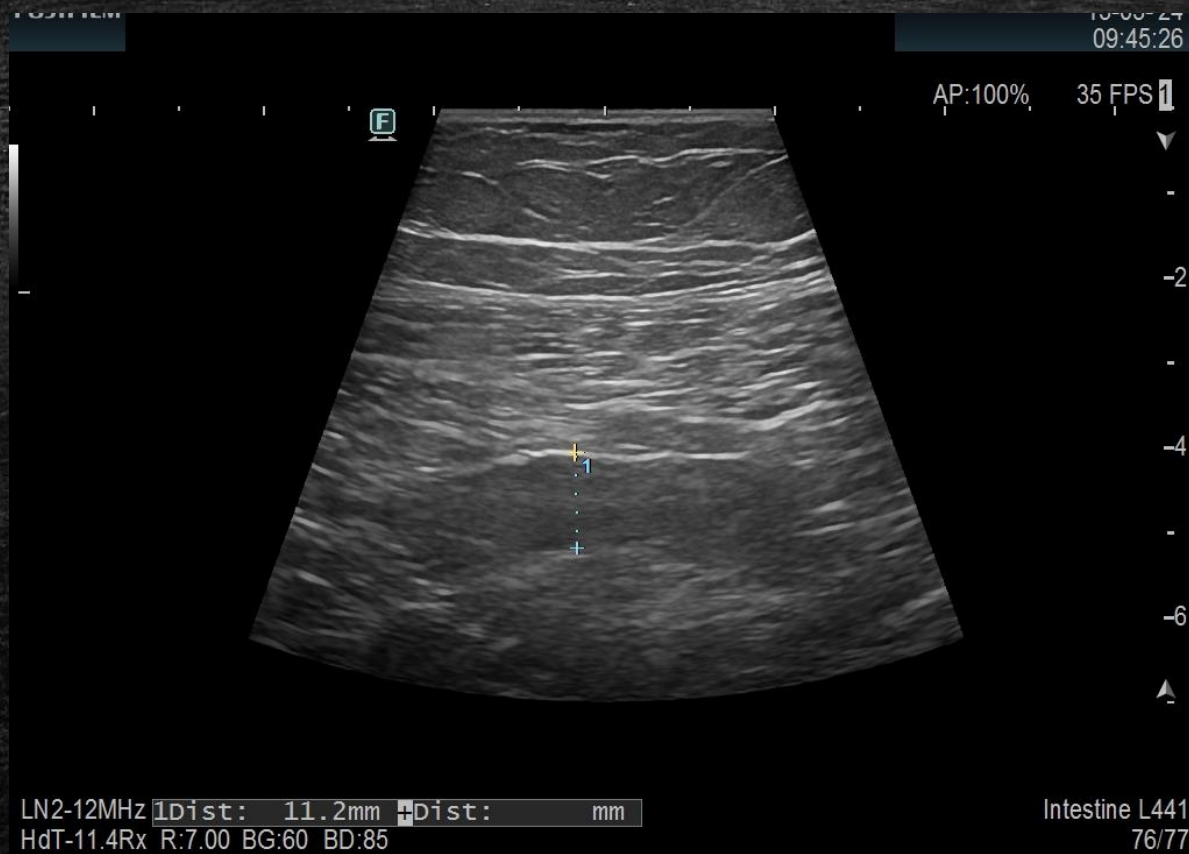
W obrębie prawego dołu biodrowego, w punkcie maksymalnego bólu, uwidoczniiono ślepo zakończoną tubularną strukturę szerokości 12 mm odpowiadającą zmienionemu zapalnie wyrostkowi robaczkowemu.

(Sonograficzny objaw Blumberga +)

Wnioski:

Cechy OZWR.

Ostre zapalenie wyrostka robaczkowego

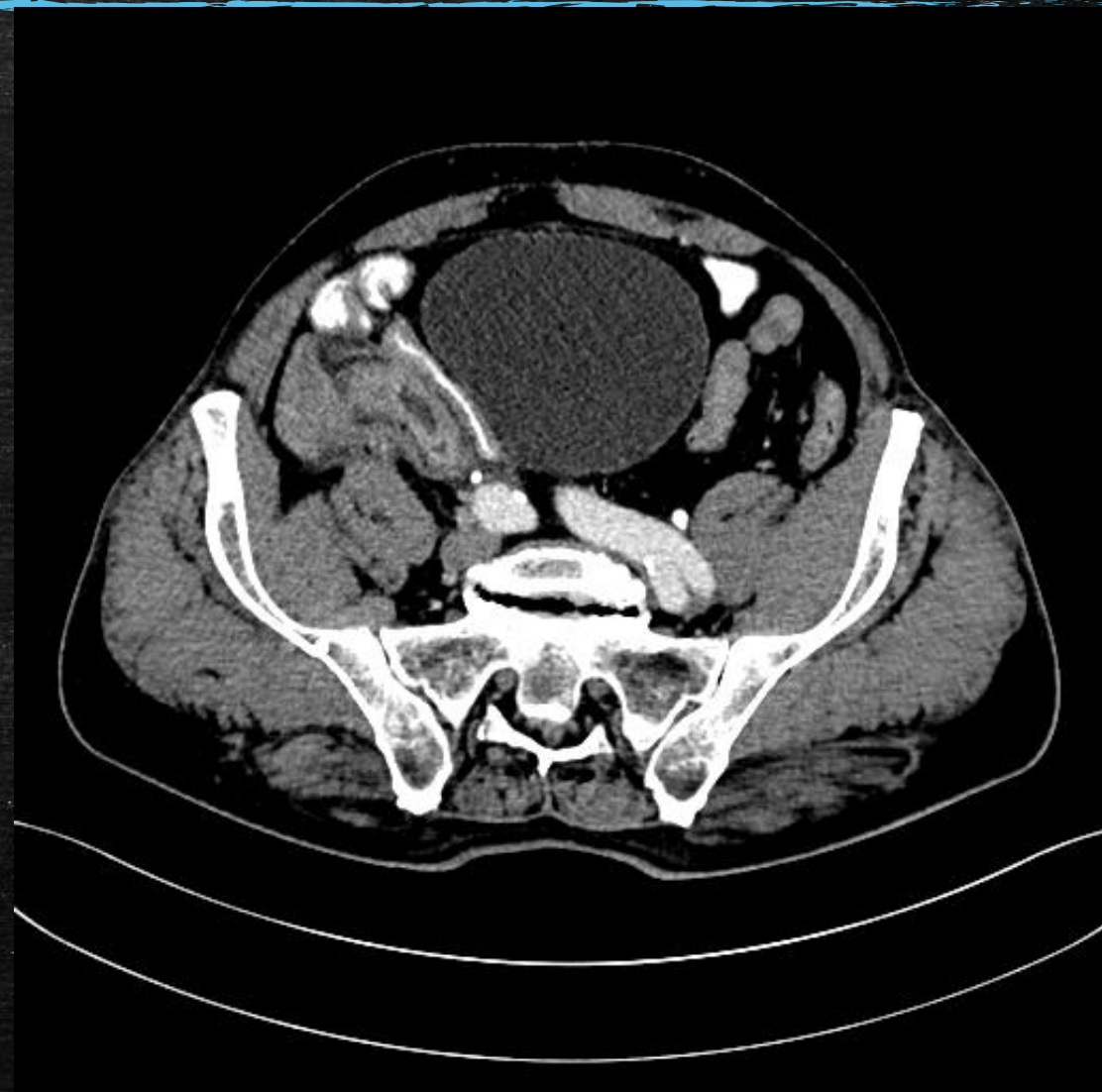
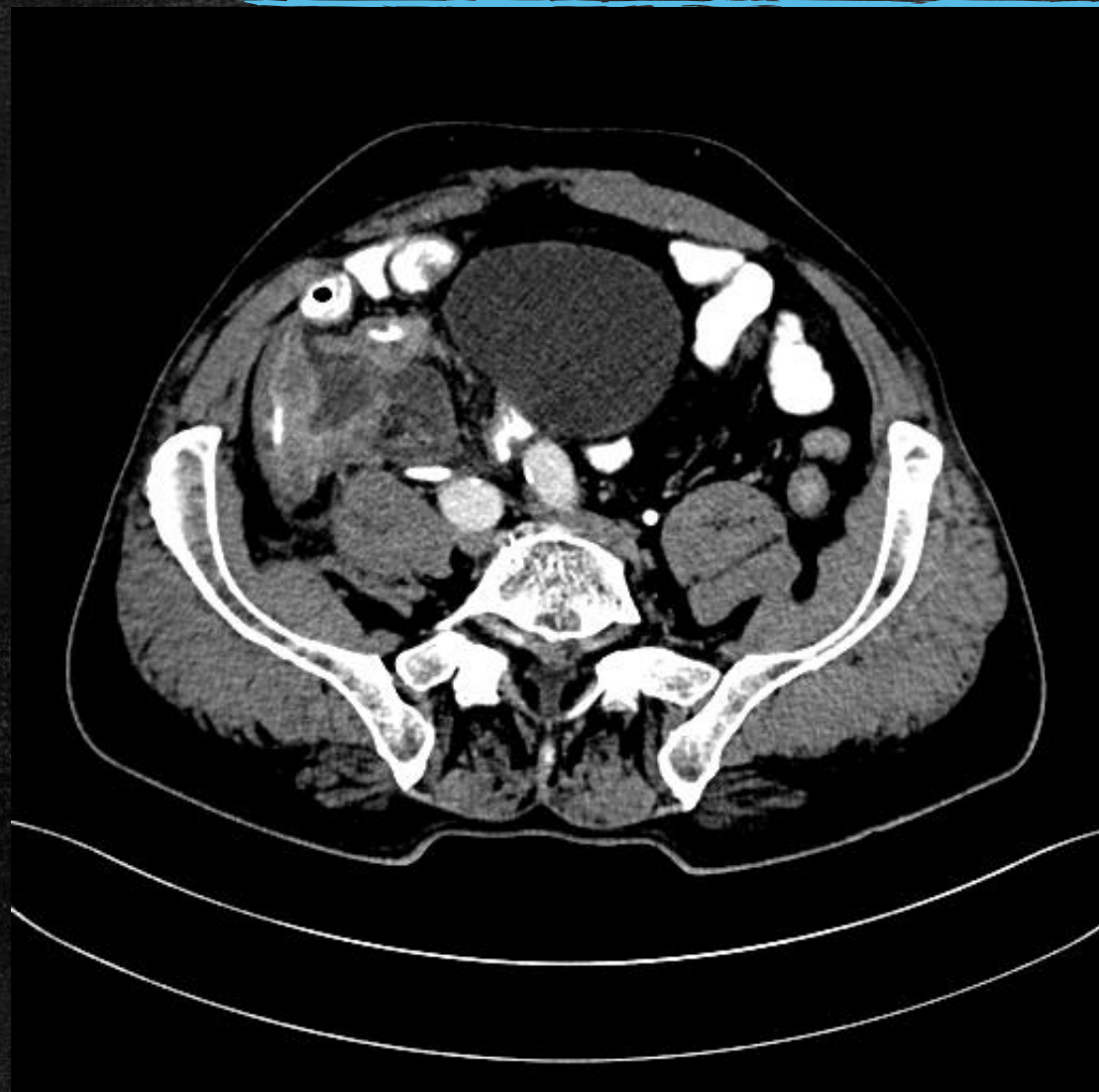
13.03.2024 Appendektomia laparoskopowa.

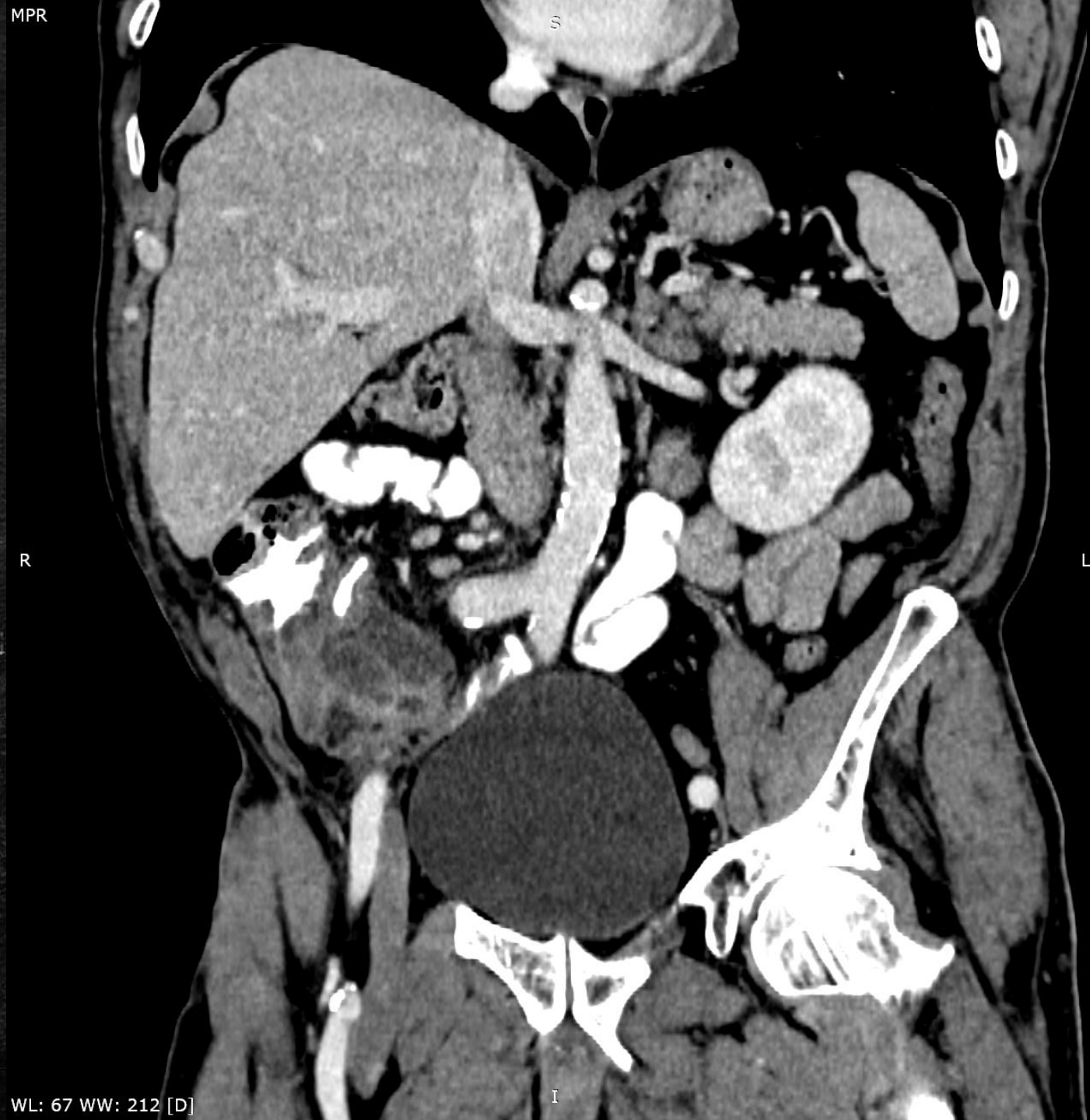(...) Wyrostek robaczkowy poszerzony, nastrzyknięty zapalnie, bez płynu wokół.

Uwolniono wyrostek robaczkowy, wypreparowano kątnicę. Wypreparowano kreskę wyrostka robaczkowego aż do ujścia kątnicy, tętnicę wyrostkową zamknięto koagulacją bipolarną. Ujście wyrostka robaczkowego niezmienione przy samej kątnicy na długości około 1 cm. Założono 3 klipsy "hemolock złoty": pierwszy u podstawy wyrostka bezpośrednio u jego ujścia, drugą na wyrostku 3 mm dystalnie, trzecią na wysokości około 8 mm od ujścia. Przecięto wyrostek nożyczkami. Usunięto w worku przez otwór w podbrzuszu. (...)

Ostre zapalenie wyrostka robaczkowego (TK)

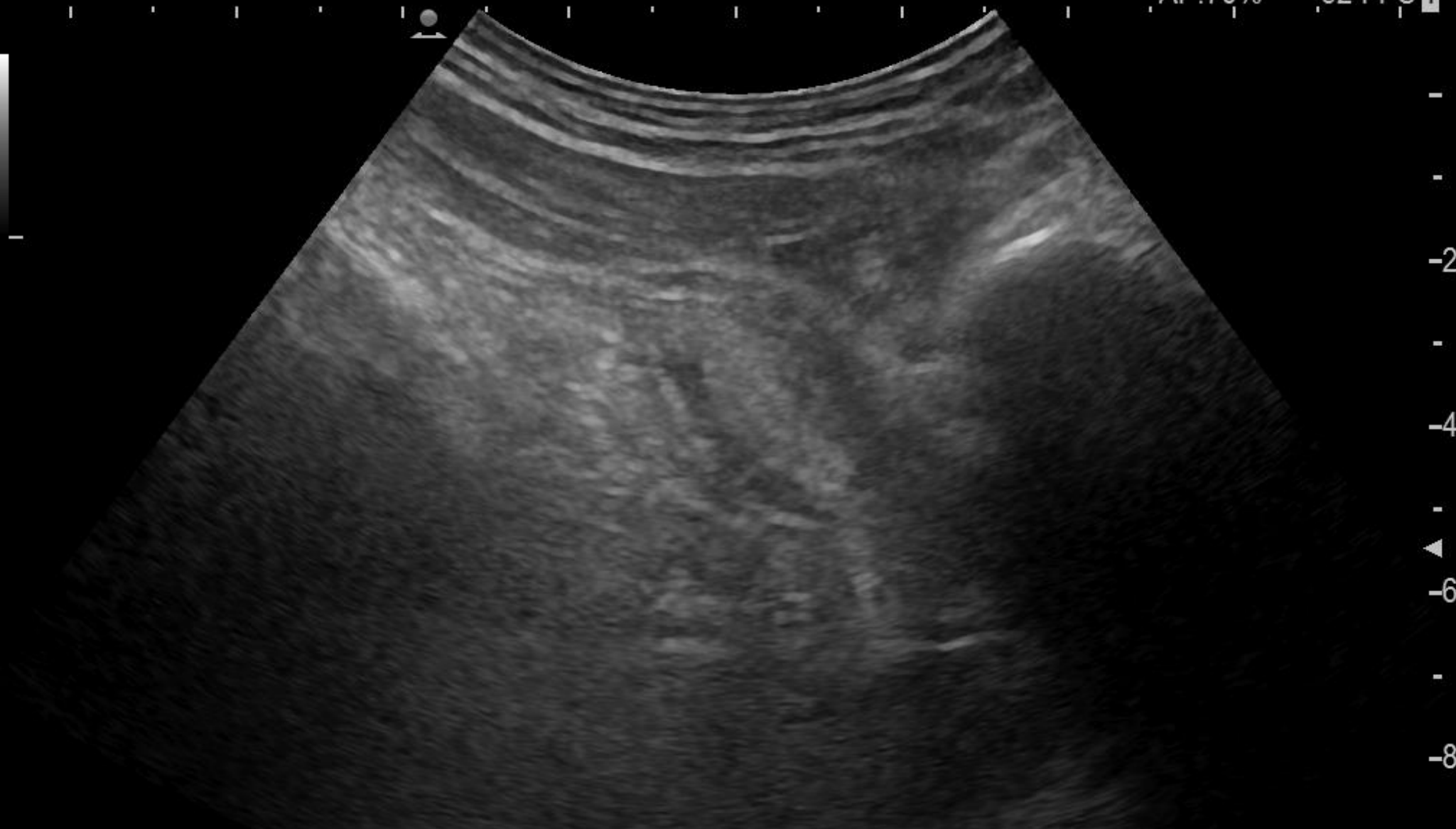


MPR



WL: 67 WW: 212 [D]

AP:70% 52 FPS 1



-
-
-2
-
-4
-
-6
-
-8

FmT-1.8R R:10.0 BG:56 BD:82

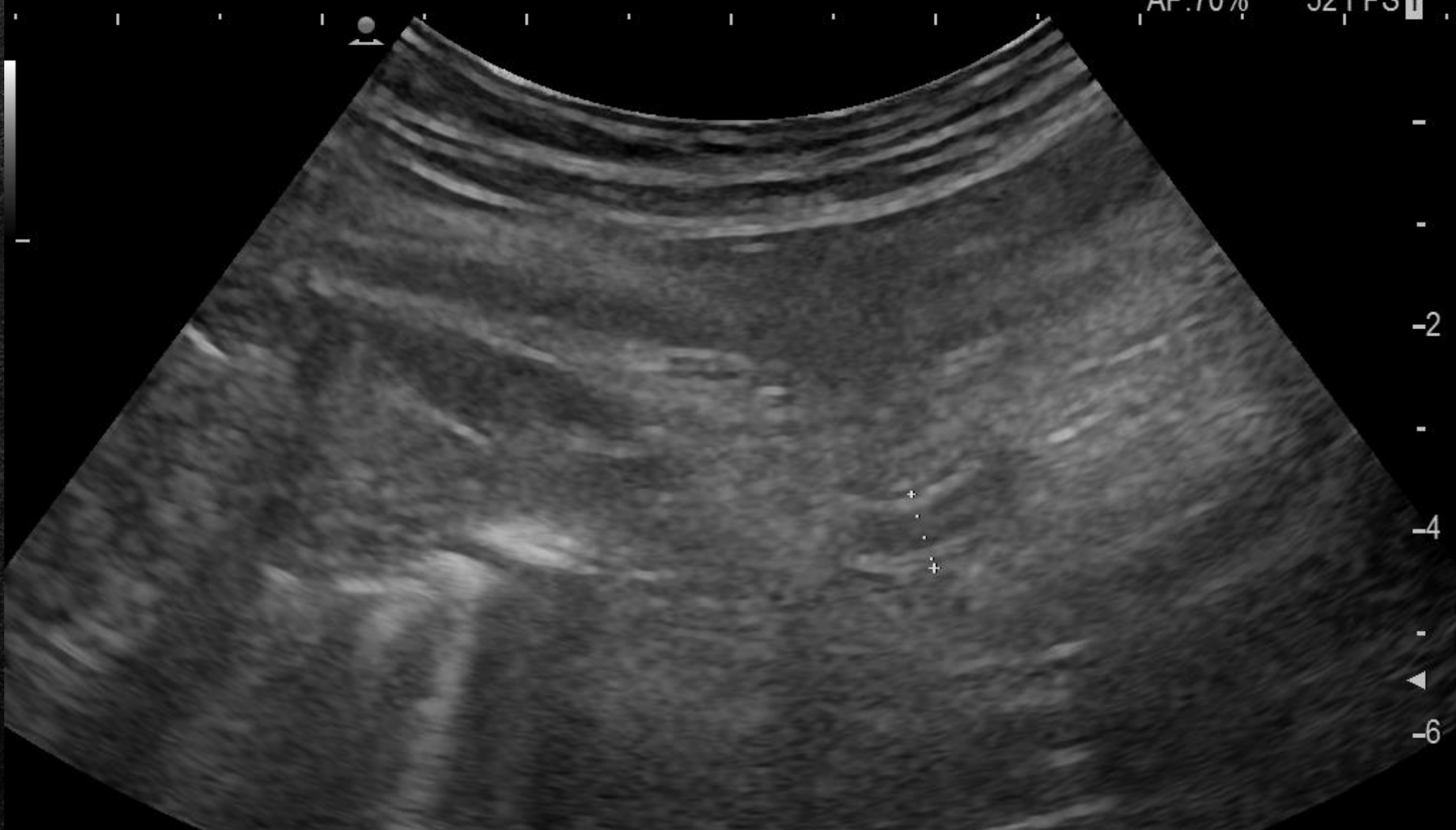319/343

Adult Abdomen

Probe:C251

AP:70%

52 FPS 1



FmT-1.8R R:8.00 BG:52 BD:82

1036/1038

+Dist: 7.6mm

Adult Abdomen

Probe:C251

AP:70%

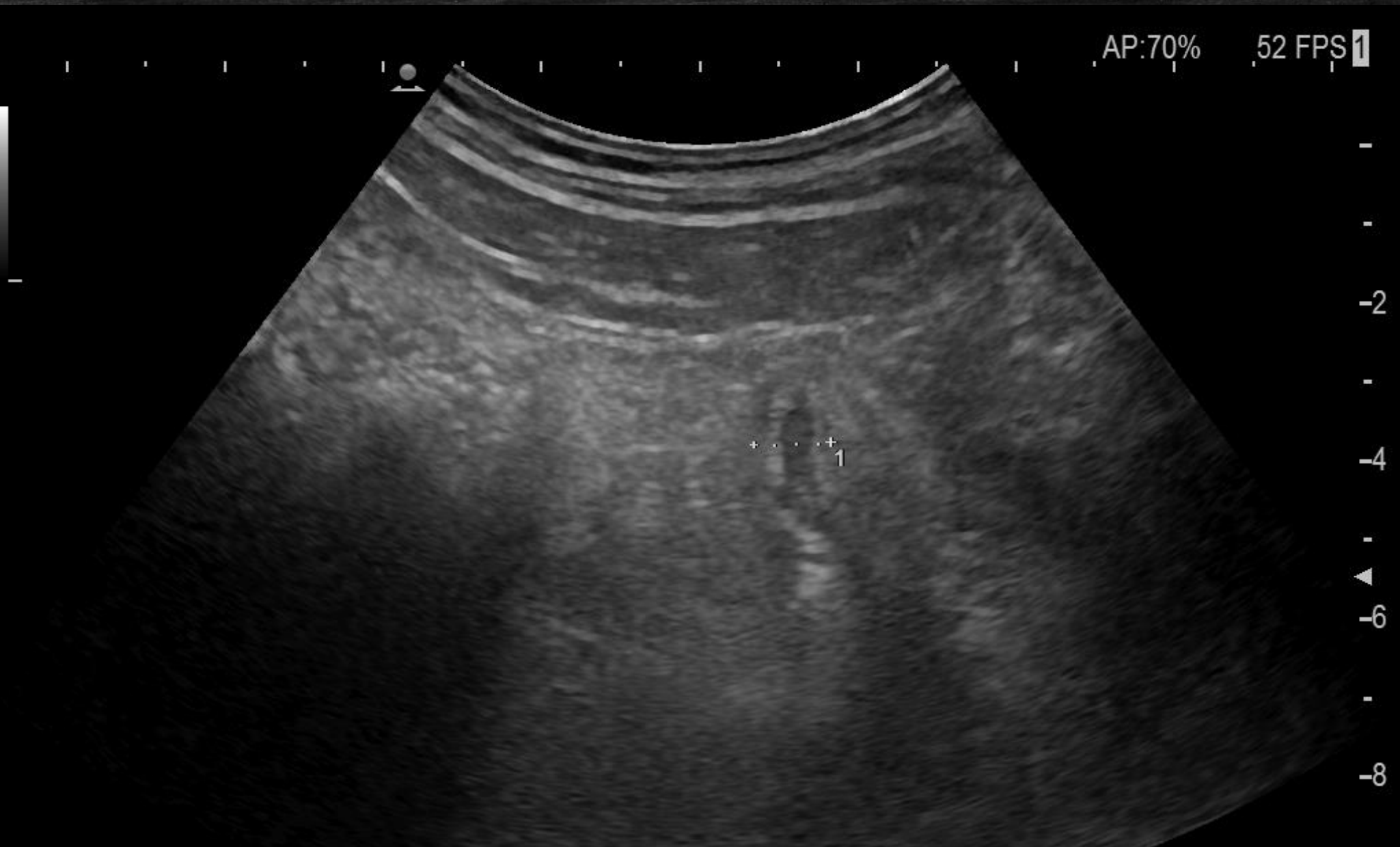52 FPS 1

FmT-1.8R R:10.0 BG:56 BD:82

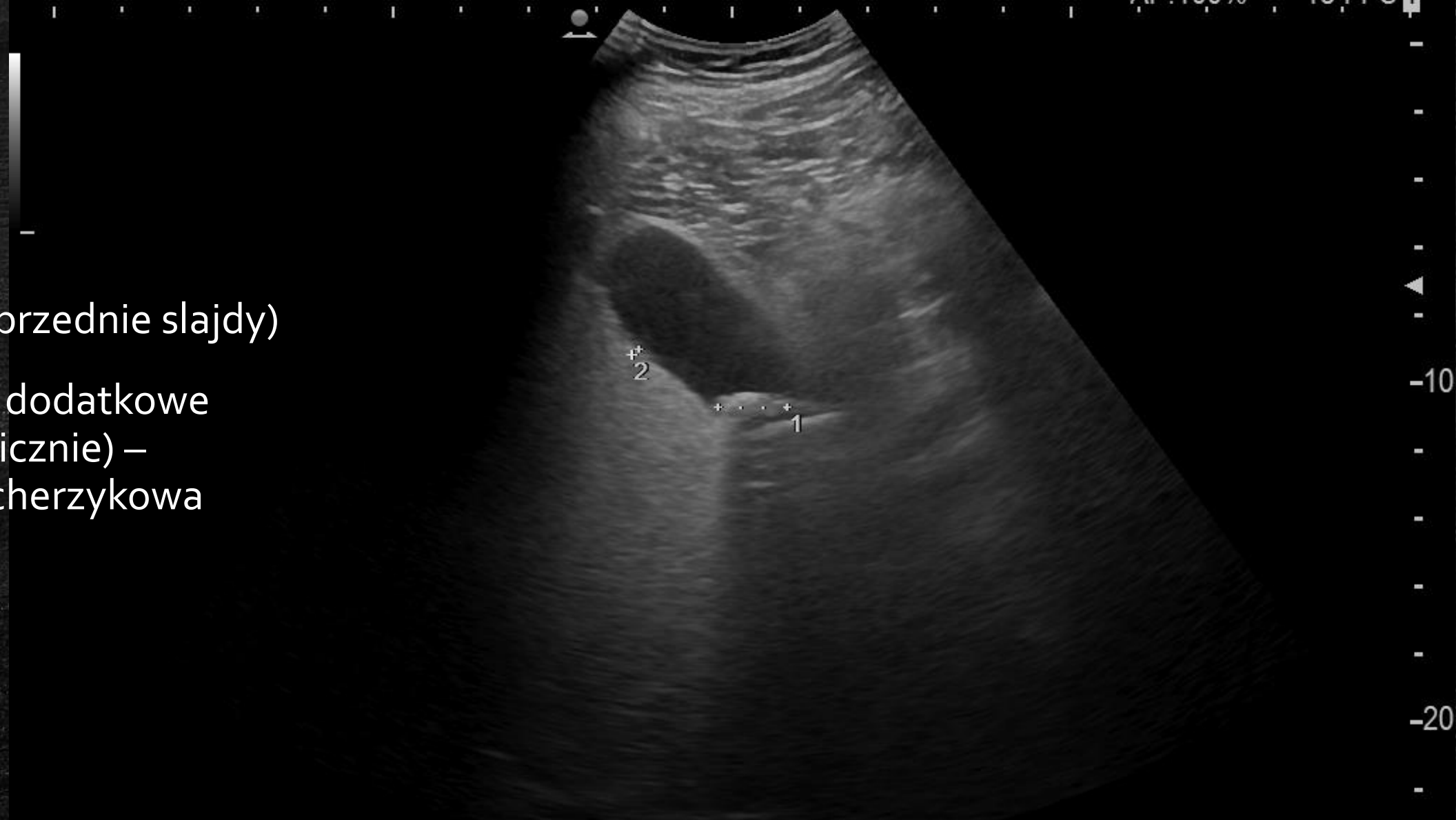930/933

1Dist: 9.7mm +Dist: mm

Adult Abdomen Probe:C251



- OZWR (poprzednie slajdy)
- Znajezisko dodatkowe (znane klinicznie) – kamica pęcherzykowa



HdT-1.4P R:24.0 BG:53 BD:82

770/776

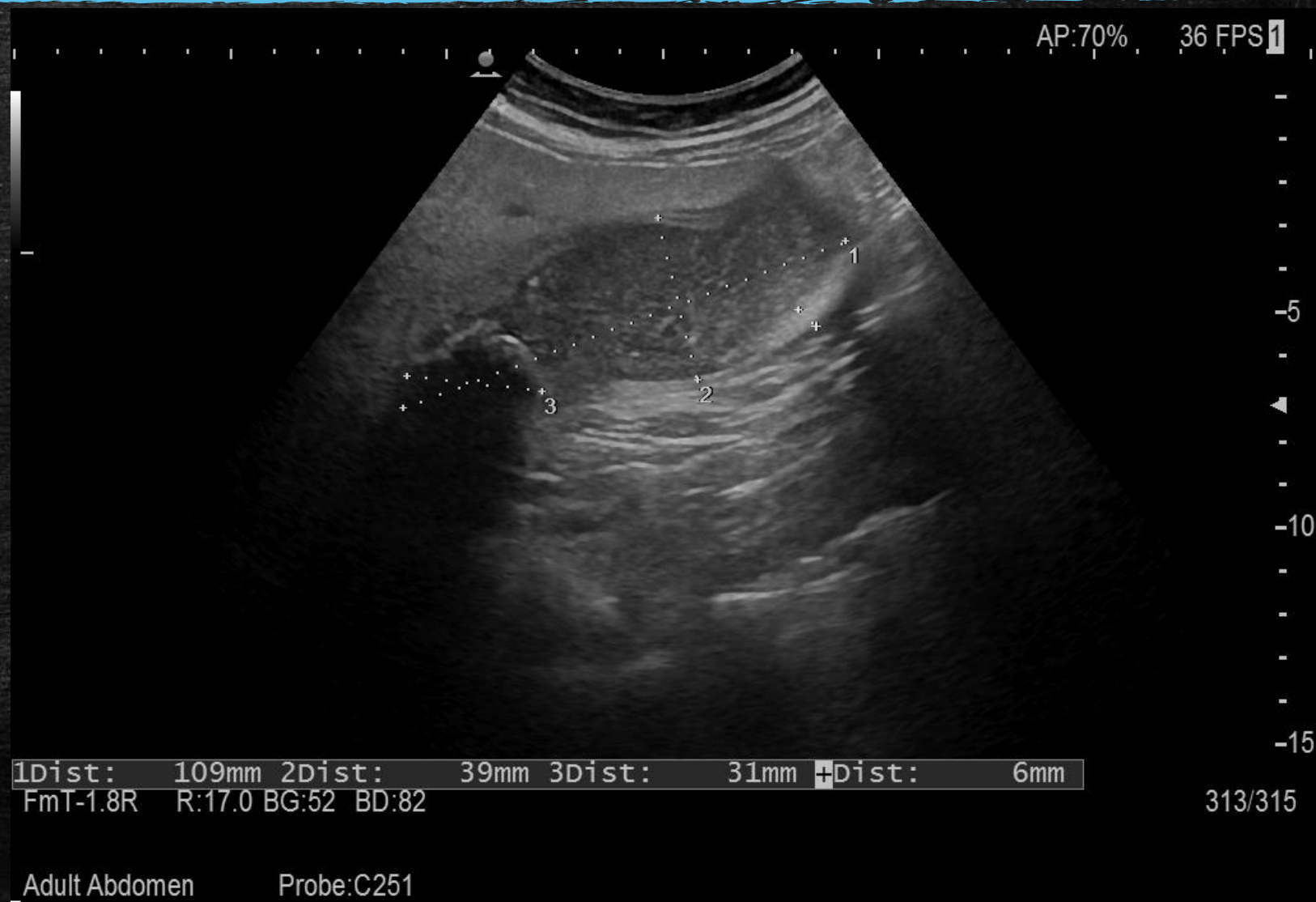1Dist: 20mm 2Dist: 3mm +Dist: mm

Adult Abdomen Probe:C251

Drogi żółciowe

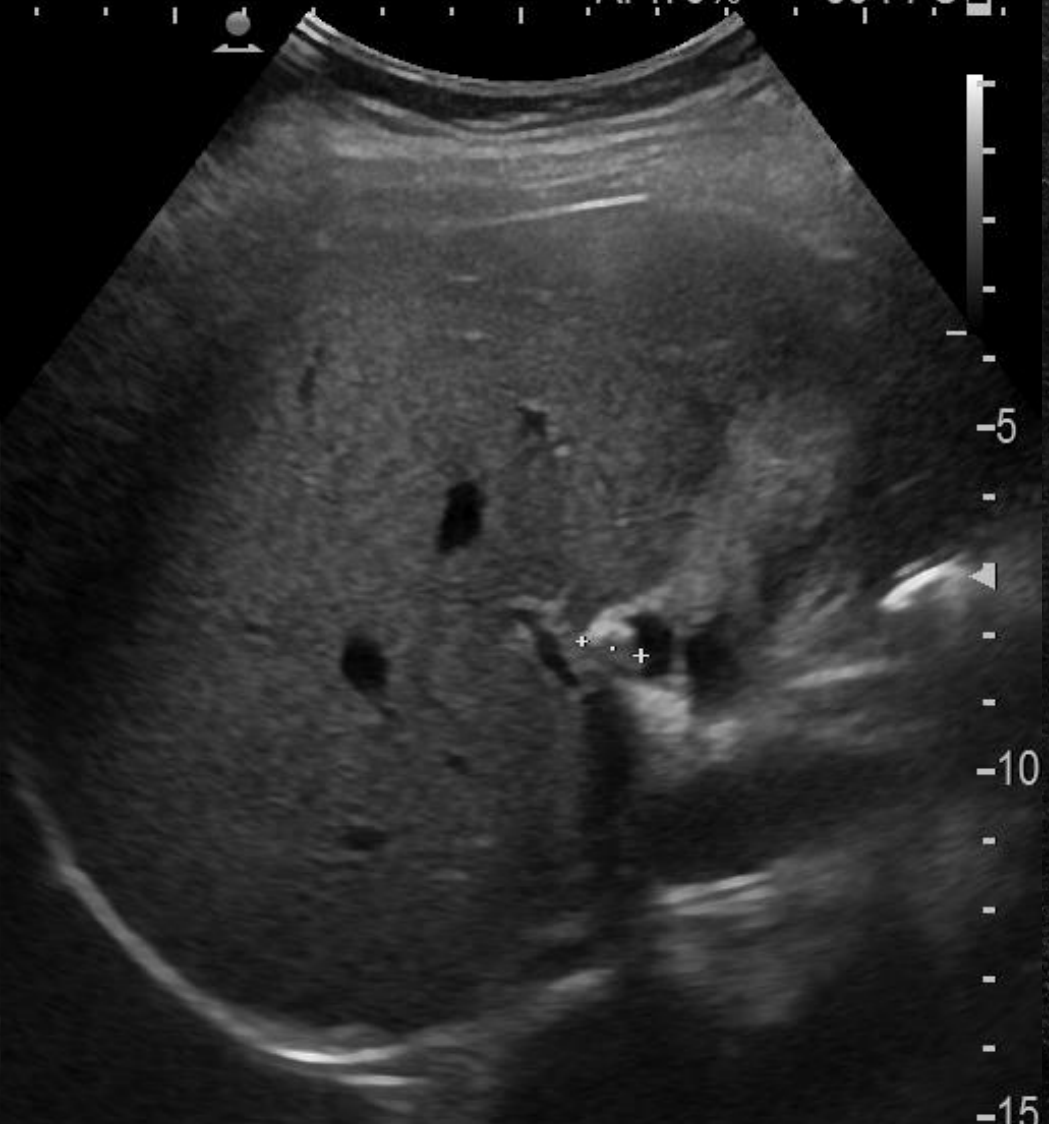
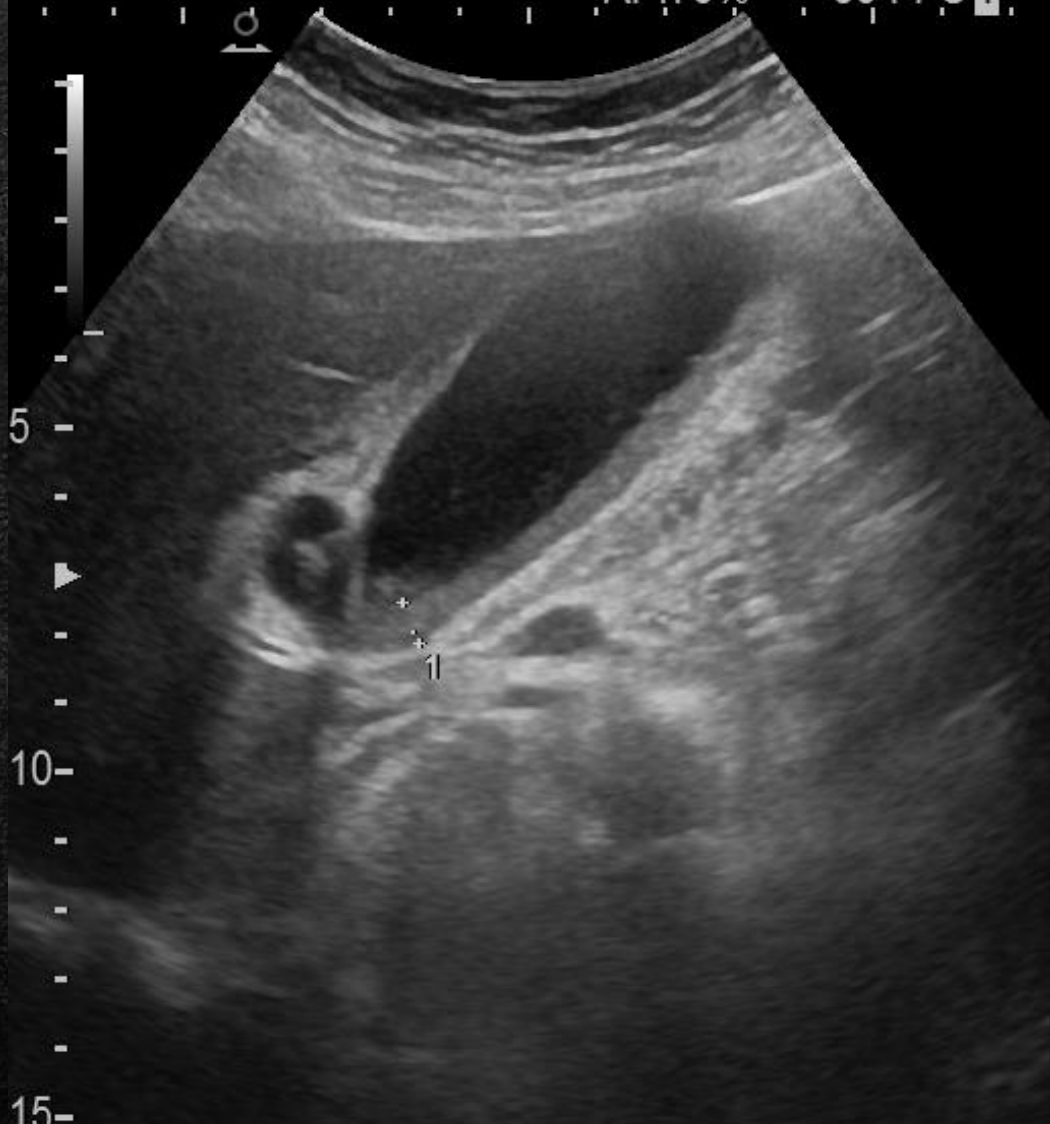Ostre kamiczne zapalenie pęcherzyka żółciowego

- „Gęsta” zawartość
- Złóg (39 mm) widziany bezpośrednio
- Sonograficzny objaw Murphy’ego



AP:70% 36 FPS 1

AP:70% 36 FPS 2



1Dist: 6mm +Dist: 9mm

FmT-1.8R R:17.0 BG:59 BD:82

2108/2109

FmT-1.8R R:17.0 BG:59 BD:82

2081/2109

Adult Abdomen

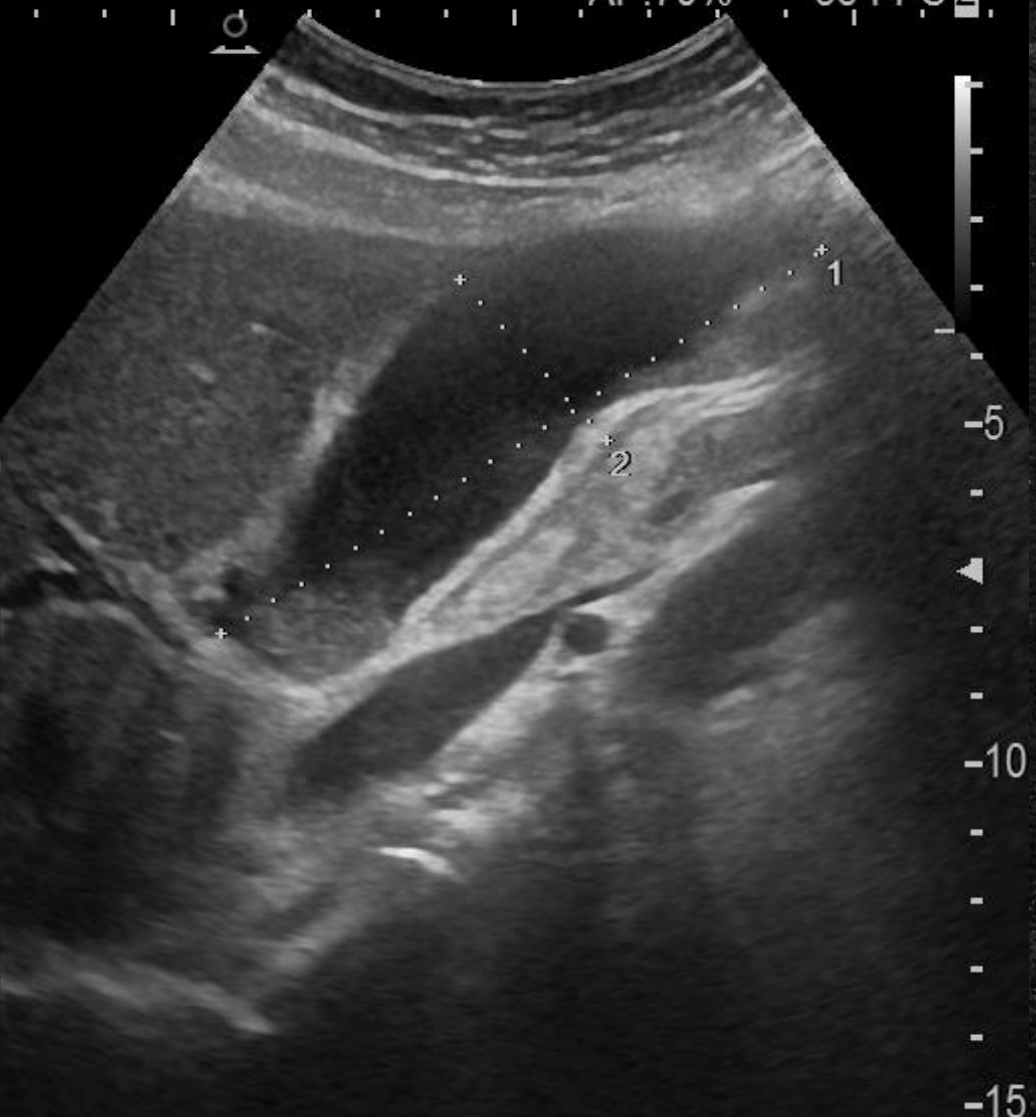
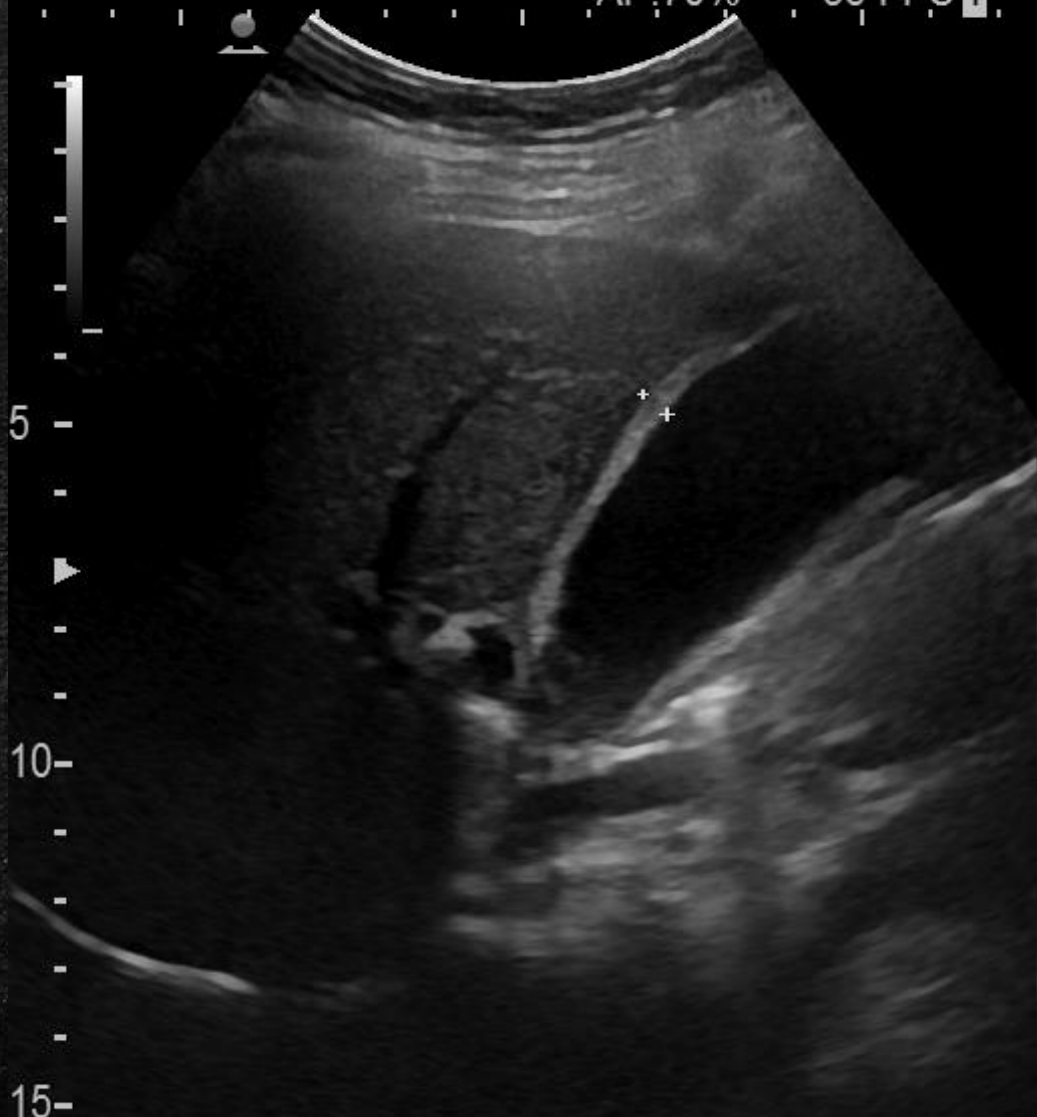
Probe:C251

Adult Abdomen

Probe:C251

AP:70% 36 FPS 1

AP:70% 36 FPS 2



1Dist: 105mm 2Dist: 32mm +Dist: 5mm

FmT-1.8R R:17.0 BG:59 BD:82

372/390 FmT-1.8R R:17.0 BG:59 BD:82

602/603

Adult Abdomen

Probe:C251

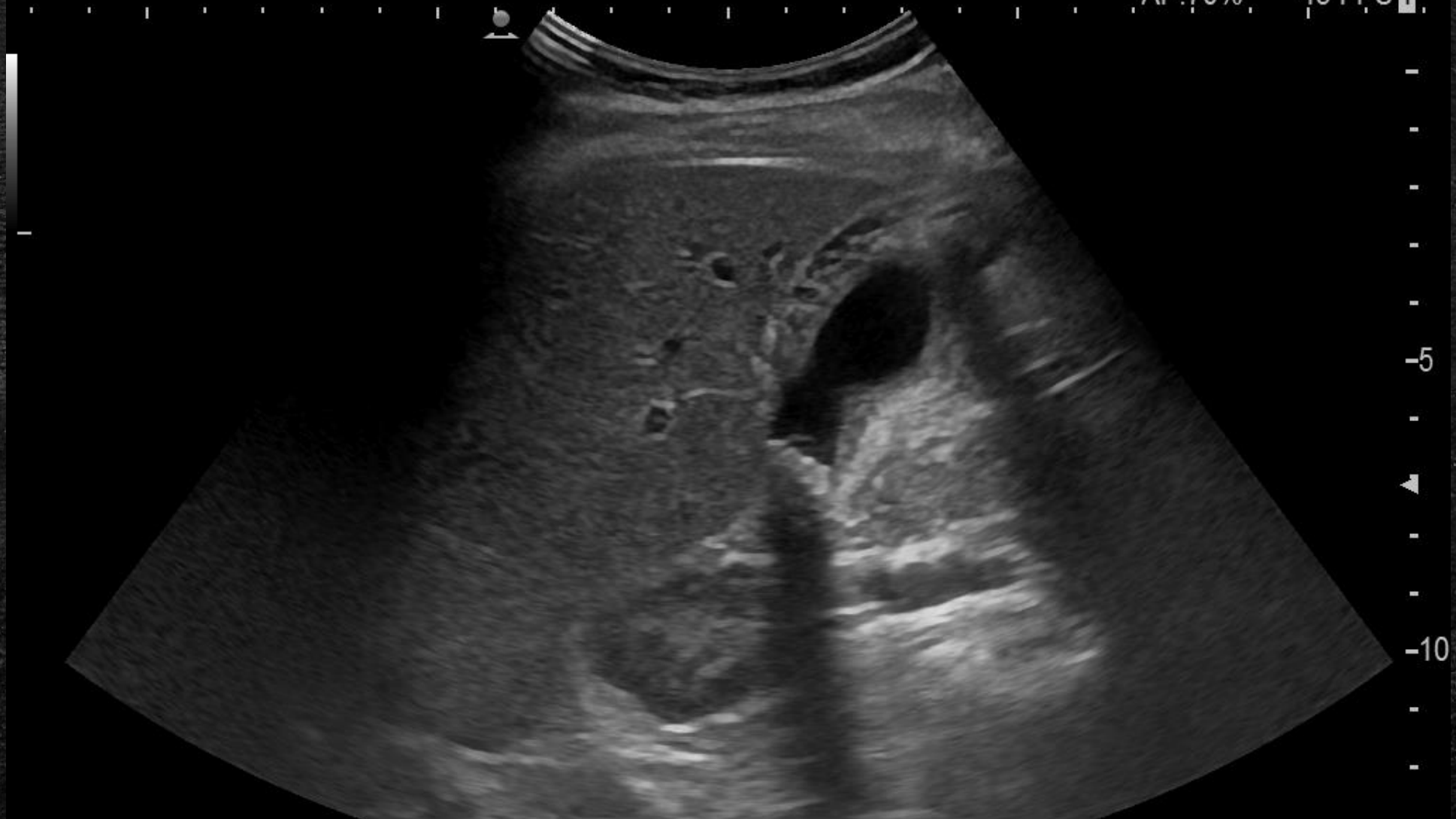
Adult Abdomen

Probe:C251

HITACHI

16-02-'23
19:23:10

AP:70% 43 FPS 1



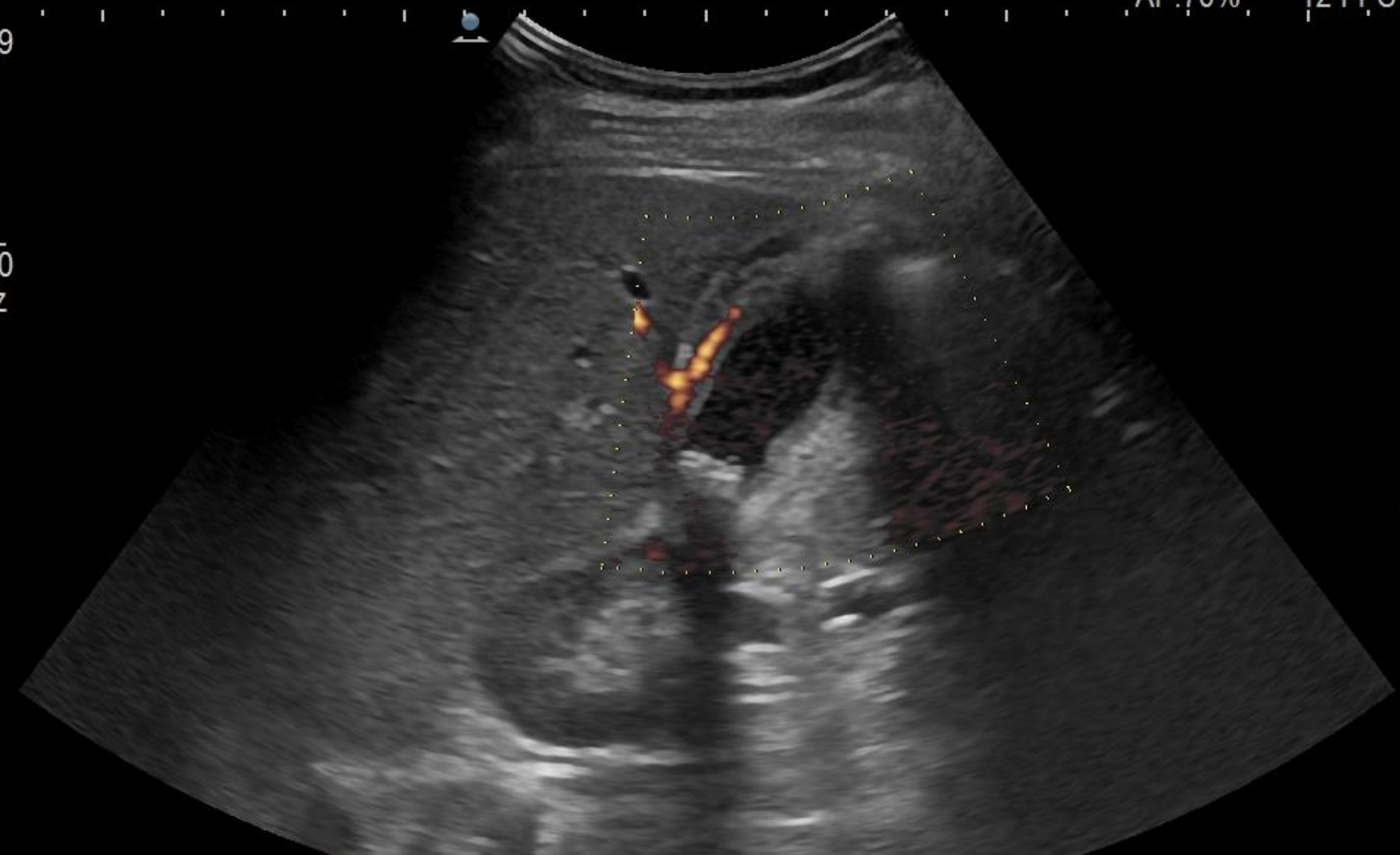FmT-1.8R R:14.0 BG:57 BD:82

565/566

Adult Abdomen

Probe:C251

0.79
0.00
kHz



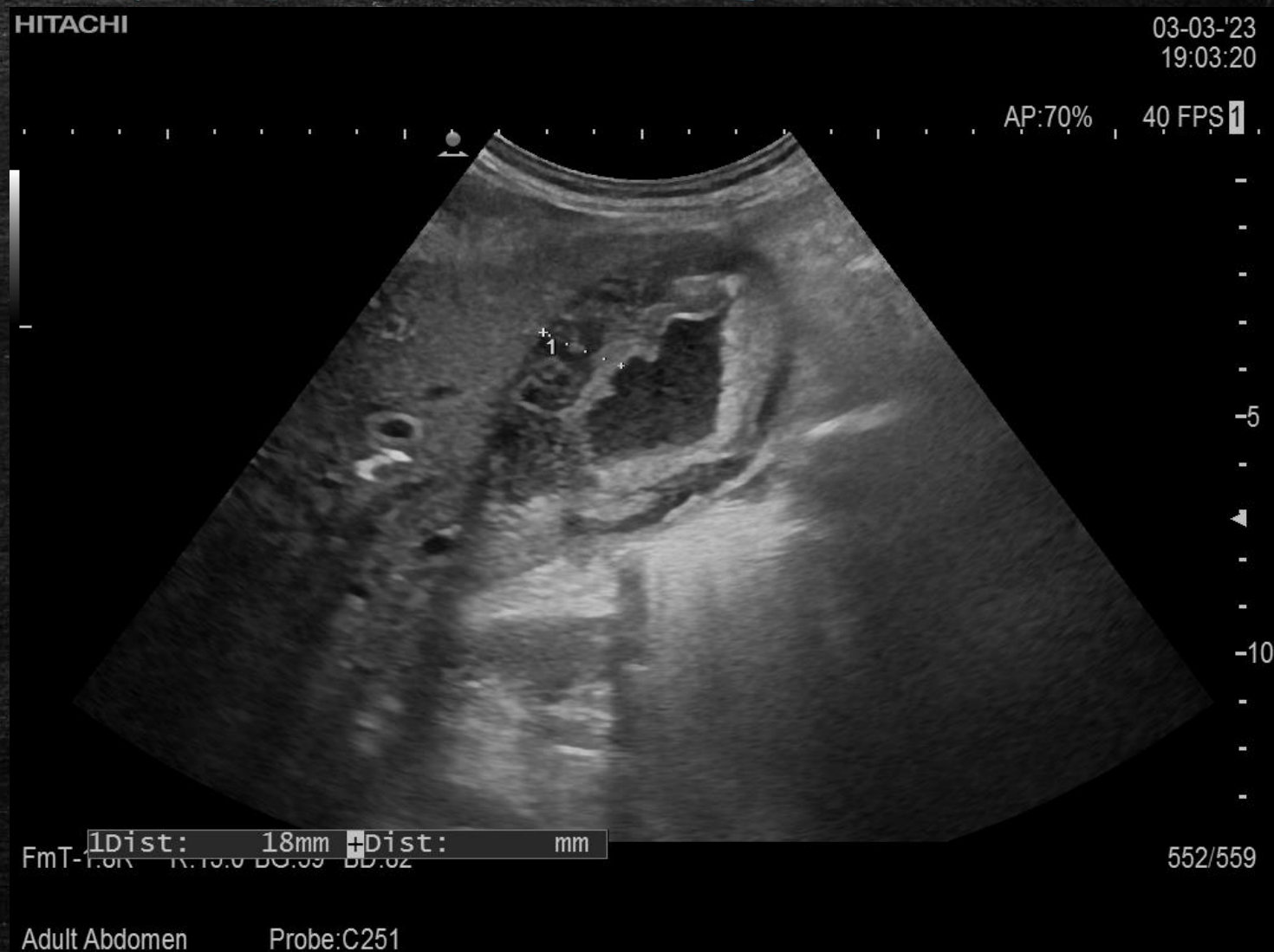FmT-1.8R R:14.0 BG:57 BD:82
0.8k/2.50MHz CG:122

46/46

Adult Abdomen Probe:C251

Ostre bezkamicze zapalenie pęcherzyka żółciowego

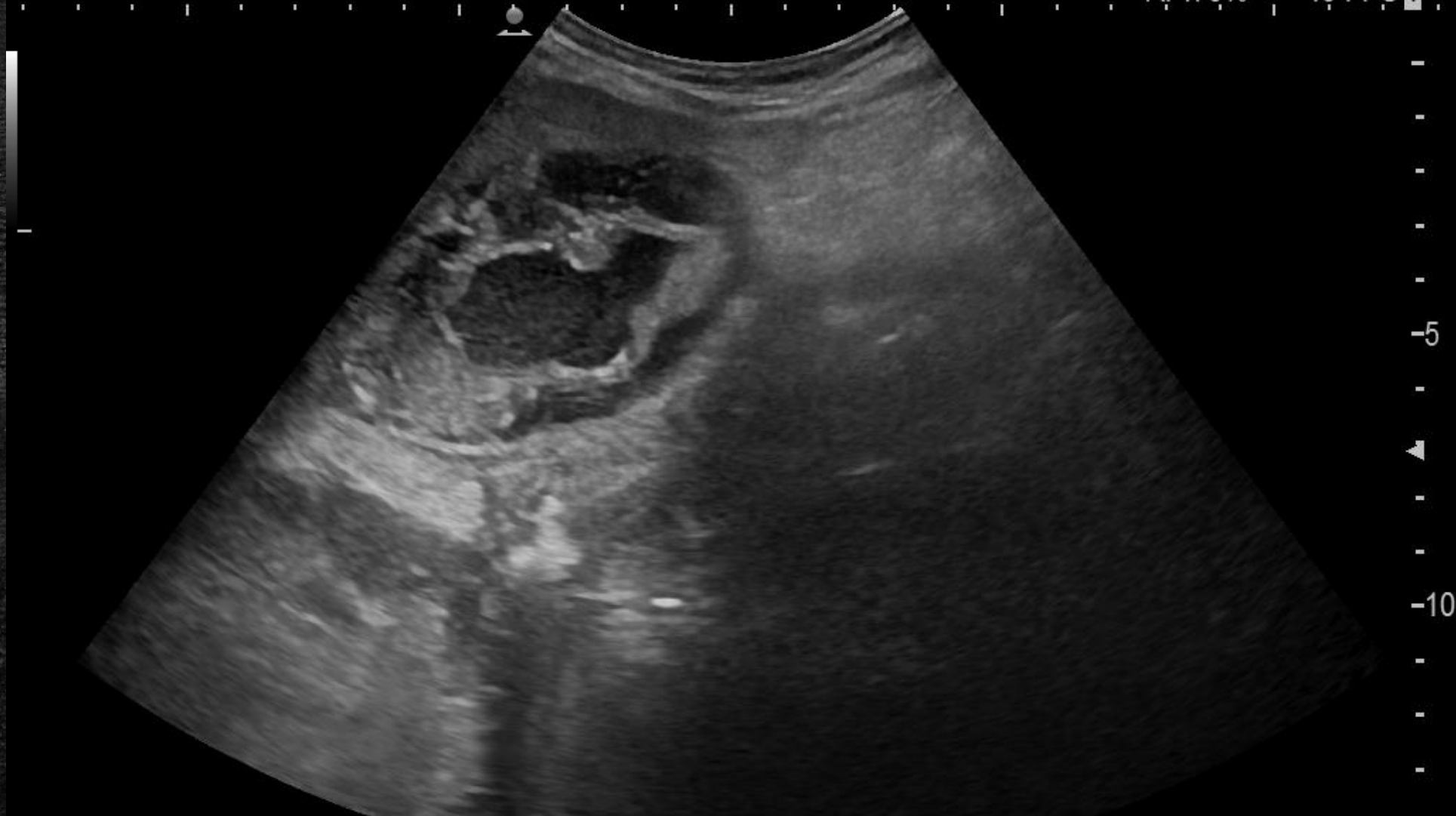- Wtórnie do guza głowy trzustki
- Znacznie pogrubiała ściana
- Sonograficzny objaw Murphy'ego



HITACHI

03-03-'23
18:28:56

AP:70% 40 FPS 1



FmT-1.8R R:15.0 BG:56 BD:82

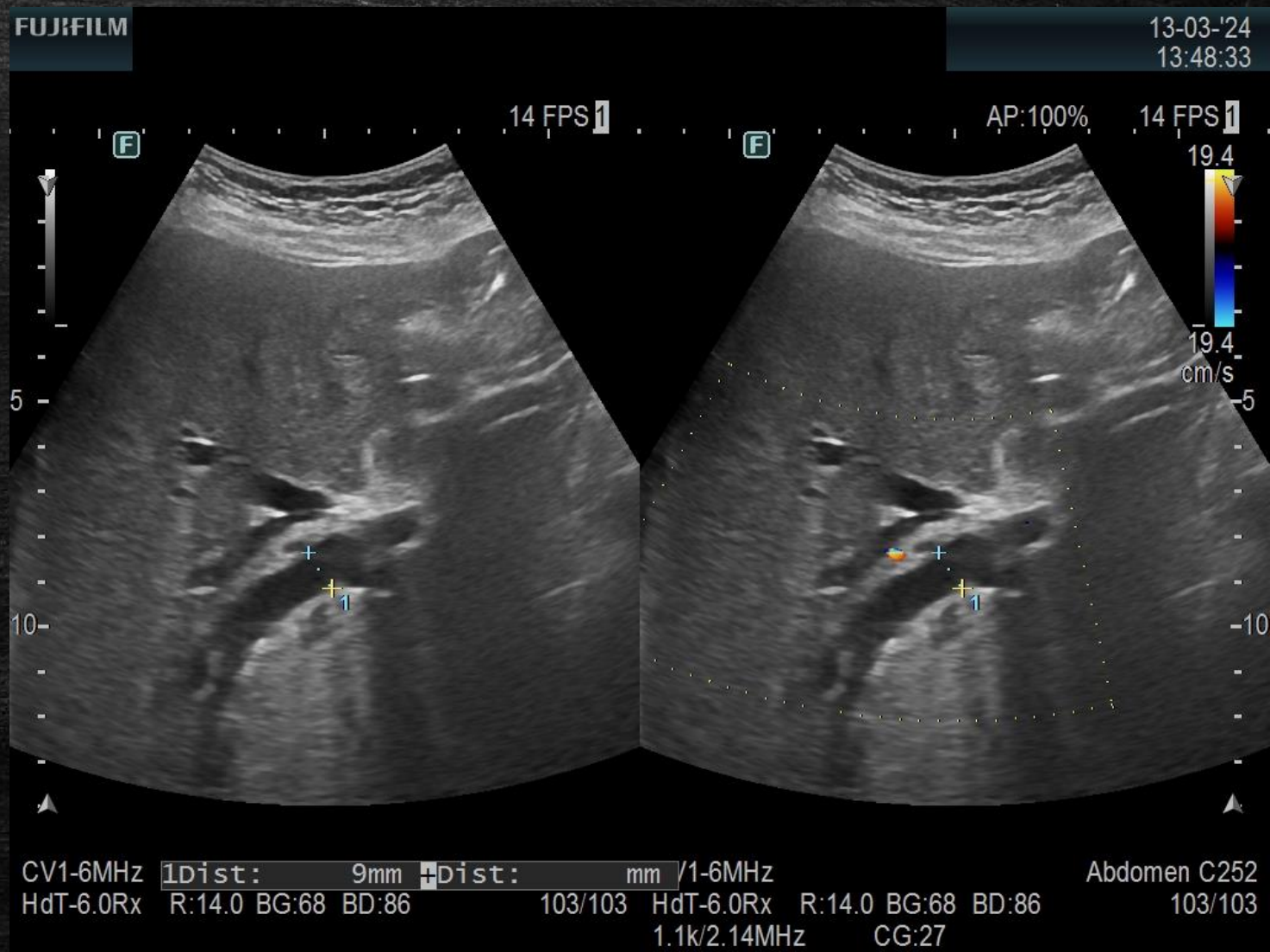
565/567

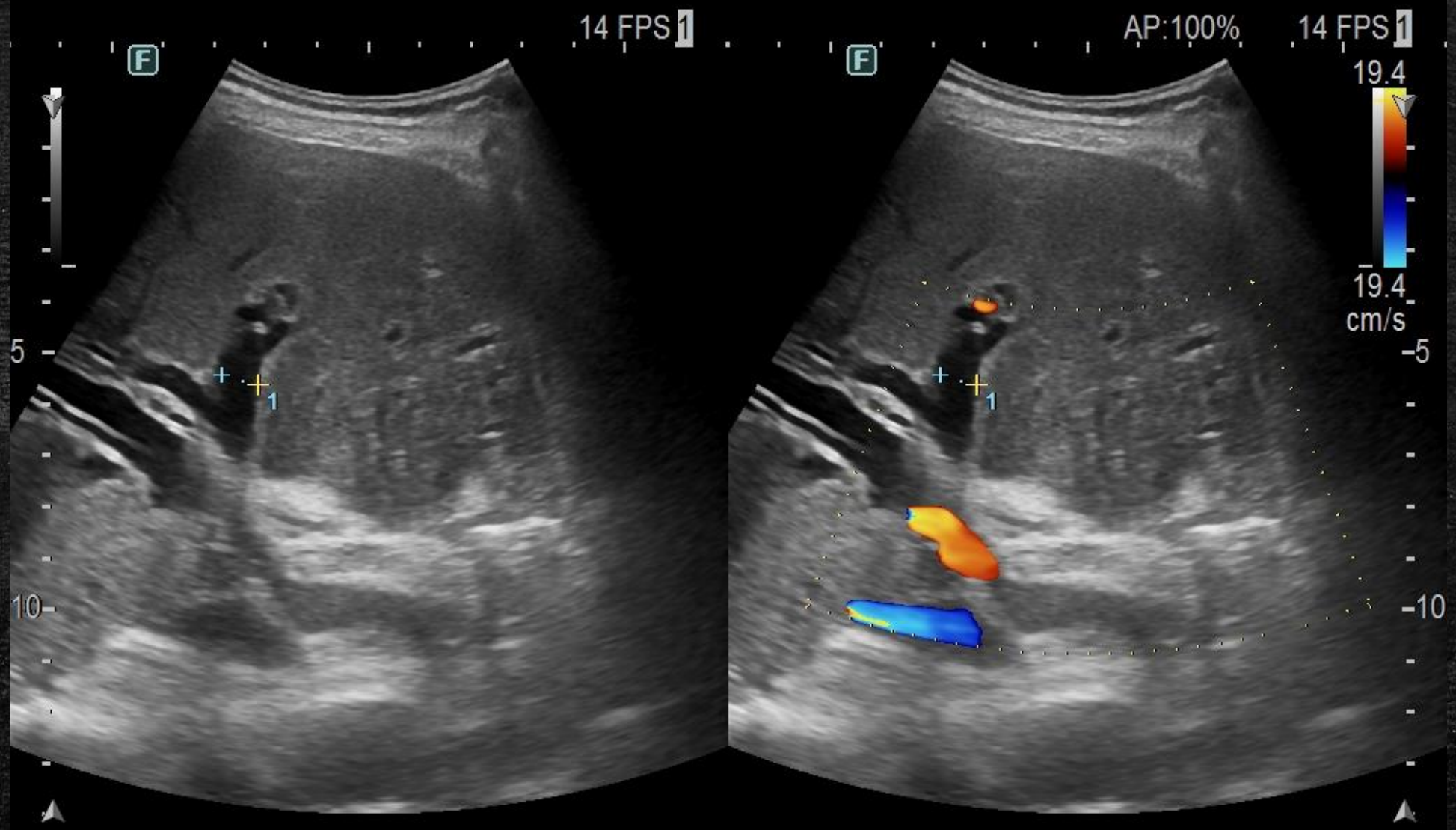
Adult Abdomen

Probe:C251

Żółtaczka mechaniczna – cholestaza

- Wtórnie do guza głowy trzustki
- ... albo kamicy





CV1-6MHz 1Dist: 7mm 2Dist: mm /1-6MHz Abdomen C252
 HdT-6.0Rx R:14.0 BG:68 BD:86 70/70 HdT-6.0Rx R:14.0 BG:68 BD:86 70/70
 1.1k/2.14MHz CG:27

Żółtaczką mechaniczną - cholestaza (nieodróżnienie protezy)

Wątroba powiększona - w wymiarze AP 170 mm, o gładkich obrysach i niejednorodnej echogeniczności i zatartej strukturze wnętrza. W obrębie prawego płata kilka drobnych obszarów hyperechogenicznych, największy w seg. VII podtorebkowo o średnicy 4 mm - w pierwszej kolejności naczyniaki, choć nie można wykluczyć innej etiologii.

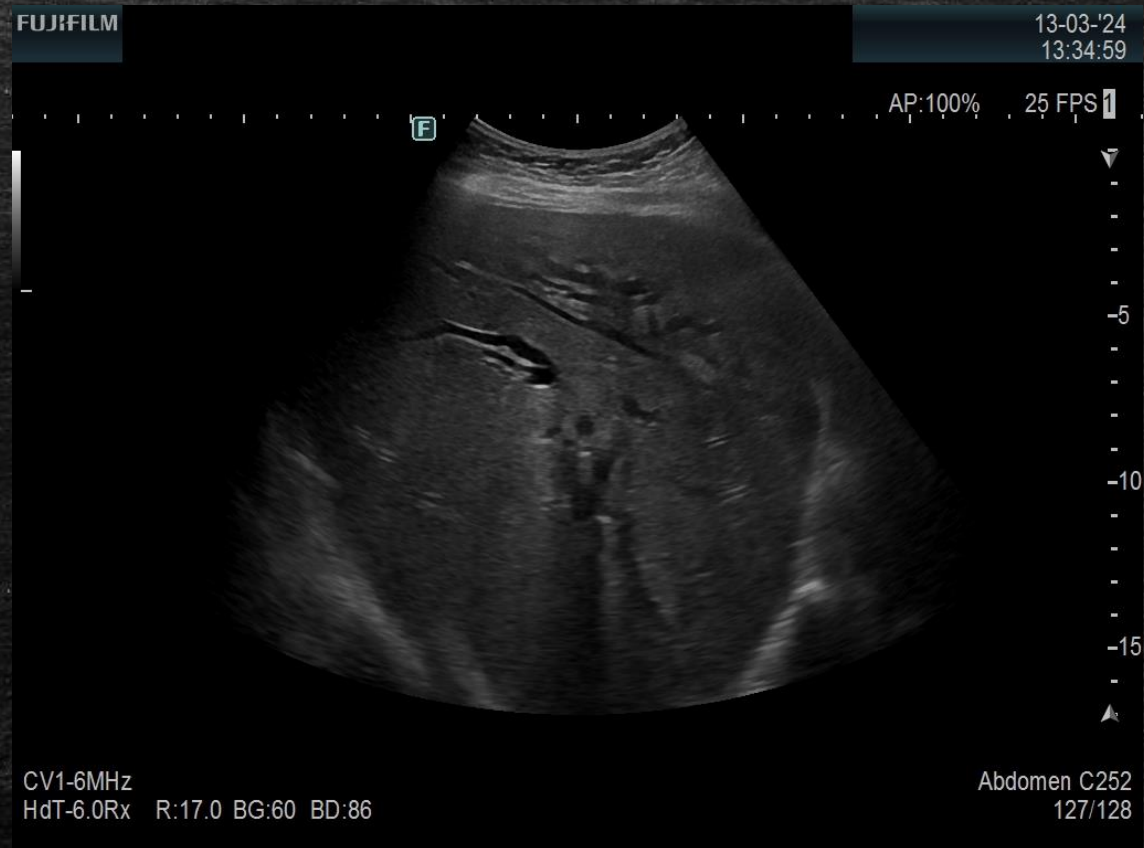Drogi żółciowe wewnątrzwątrobowe poszerzone, z przewagą w zakresie lewego płata - na obwodzie do 6 mm. Przywnękowo: PWP szerokości 9 mm, PWL szerokości

Uwidoczniono końce obu protez, które znajdują się w PWP oraz PWL, protezę uwidoczniono także odcinkowo w zakresie PWW. Aerobilia.

PWW szerokości do 10 mm.

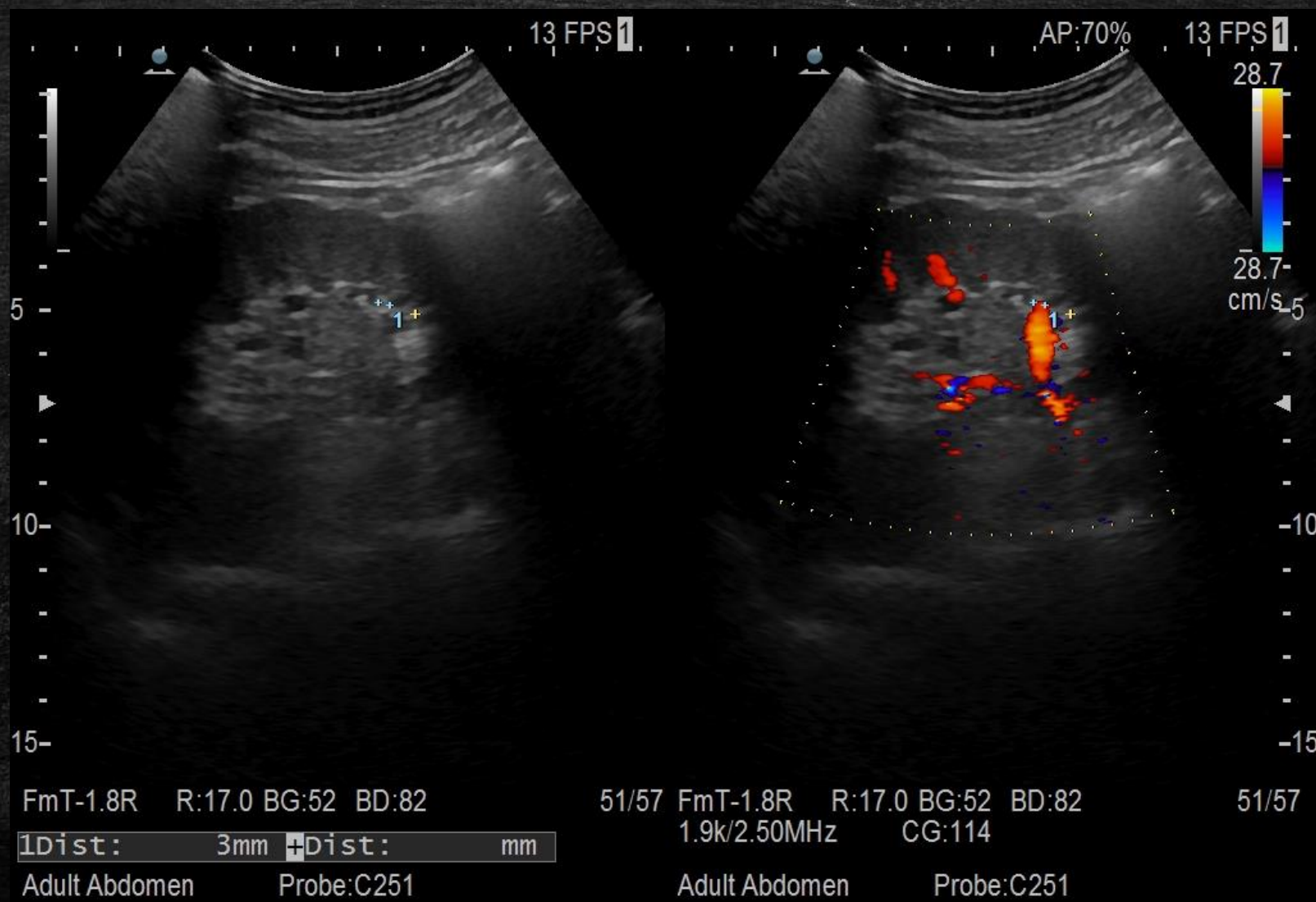
Przewód żółciowy wspólny poszerzony - średnicy 7 mm.

Pęcherzyk żółciowy obkurczony, o niepogrubiałej ścianie, w jego świetle zawieszono wtręty

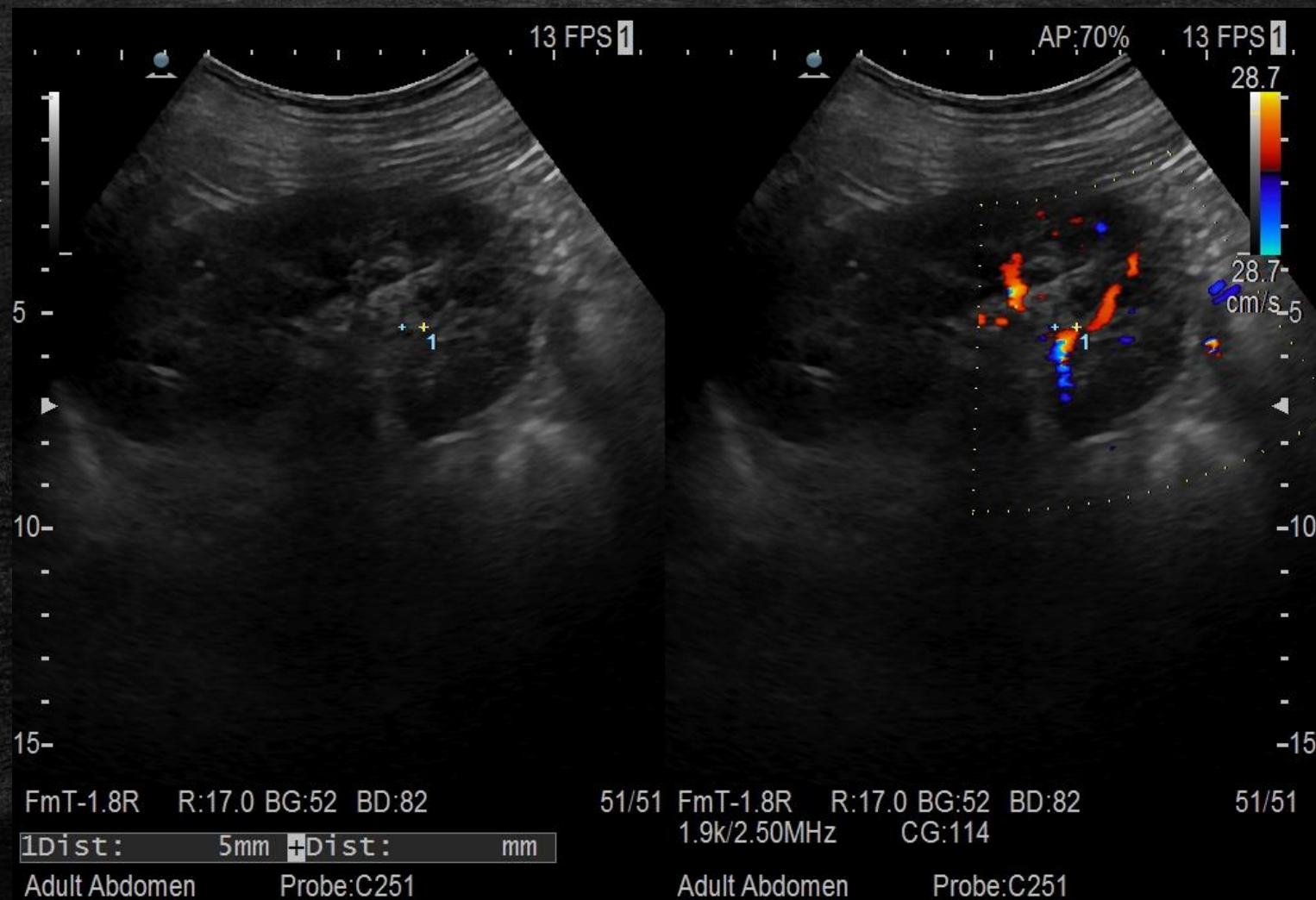


Układ moczowy

Kamica nerkowa

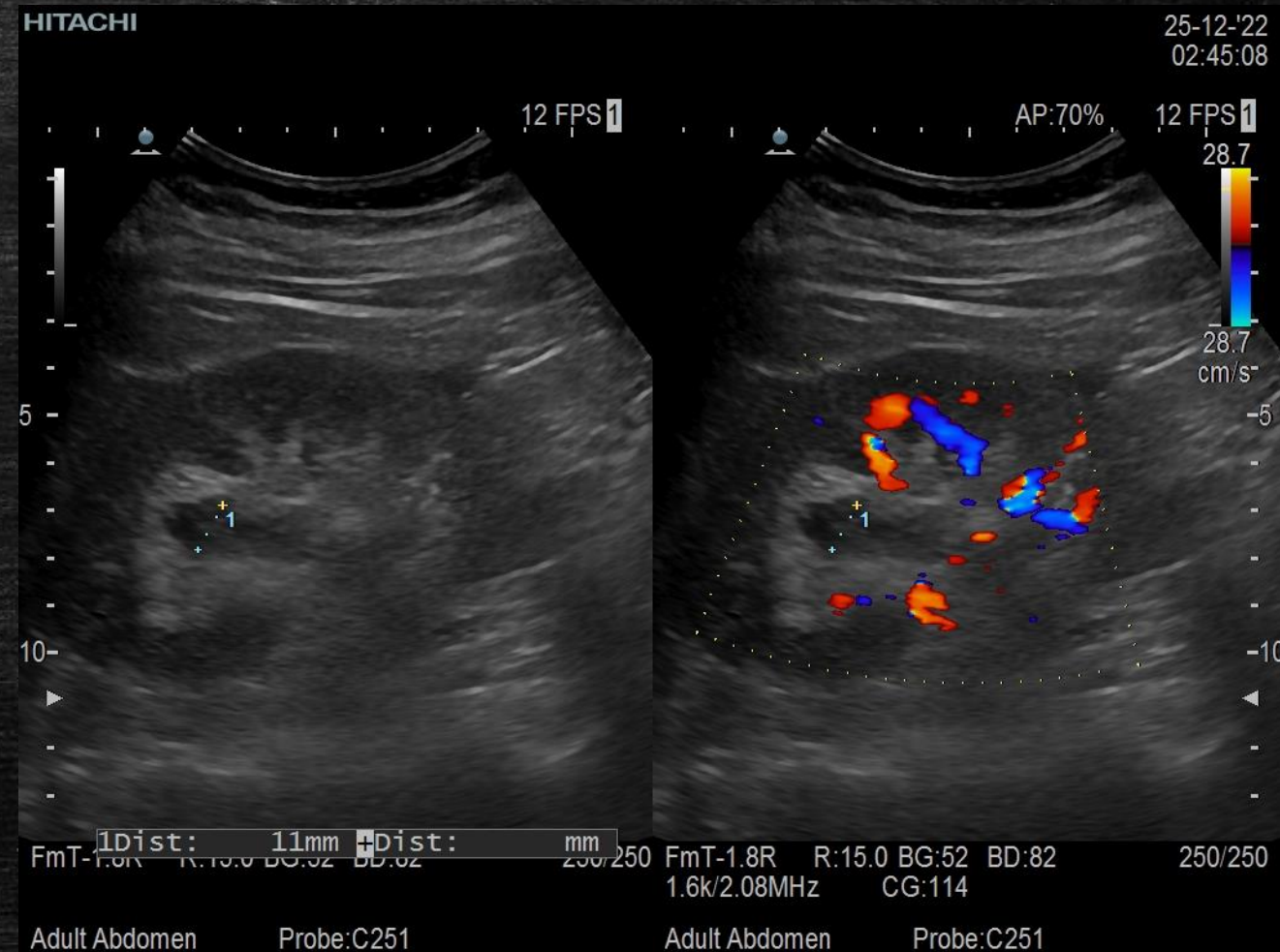


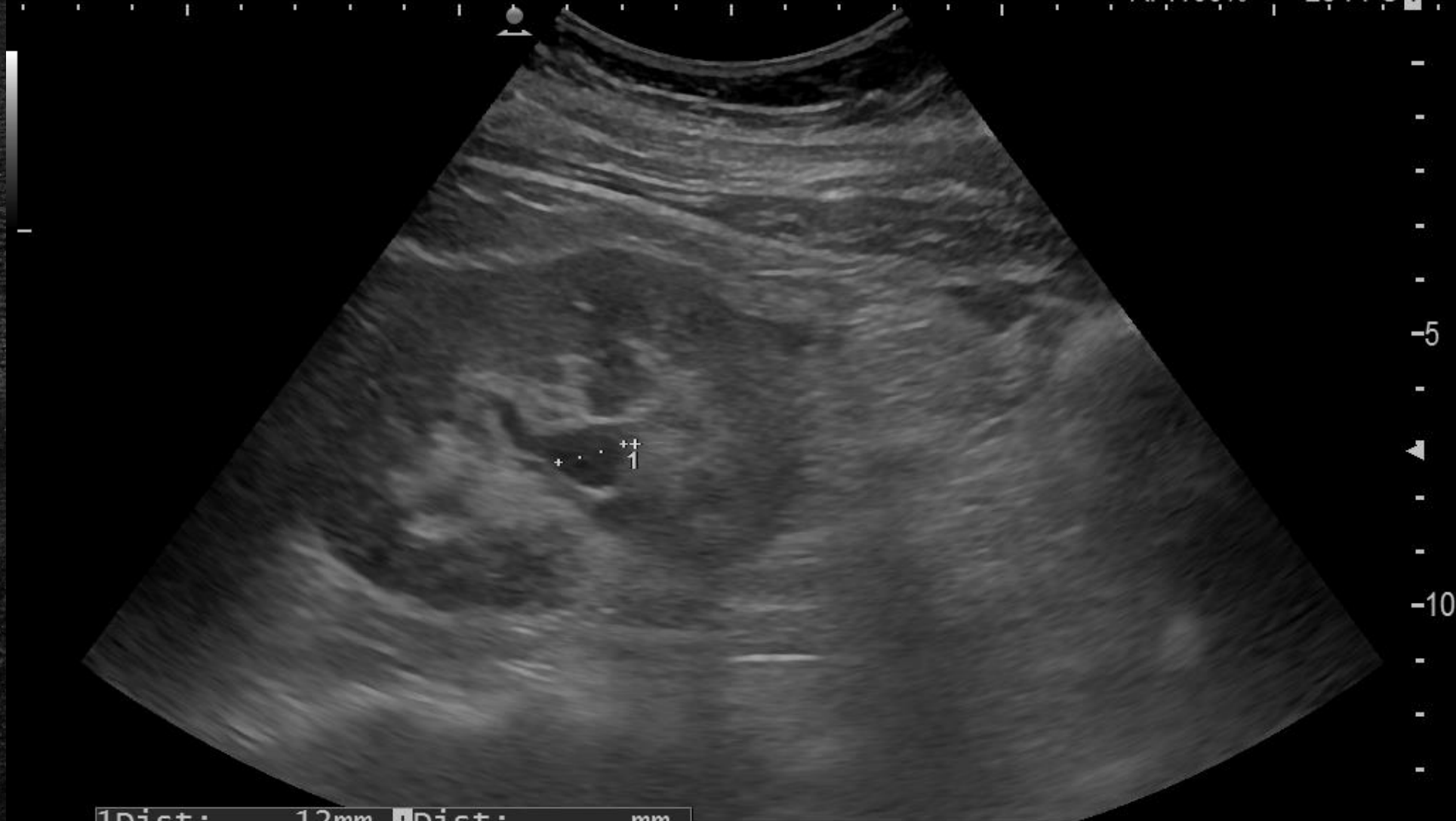Kamica nerkowa



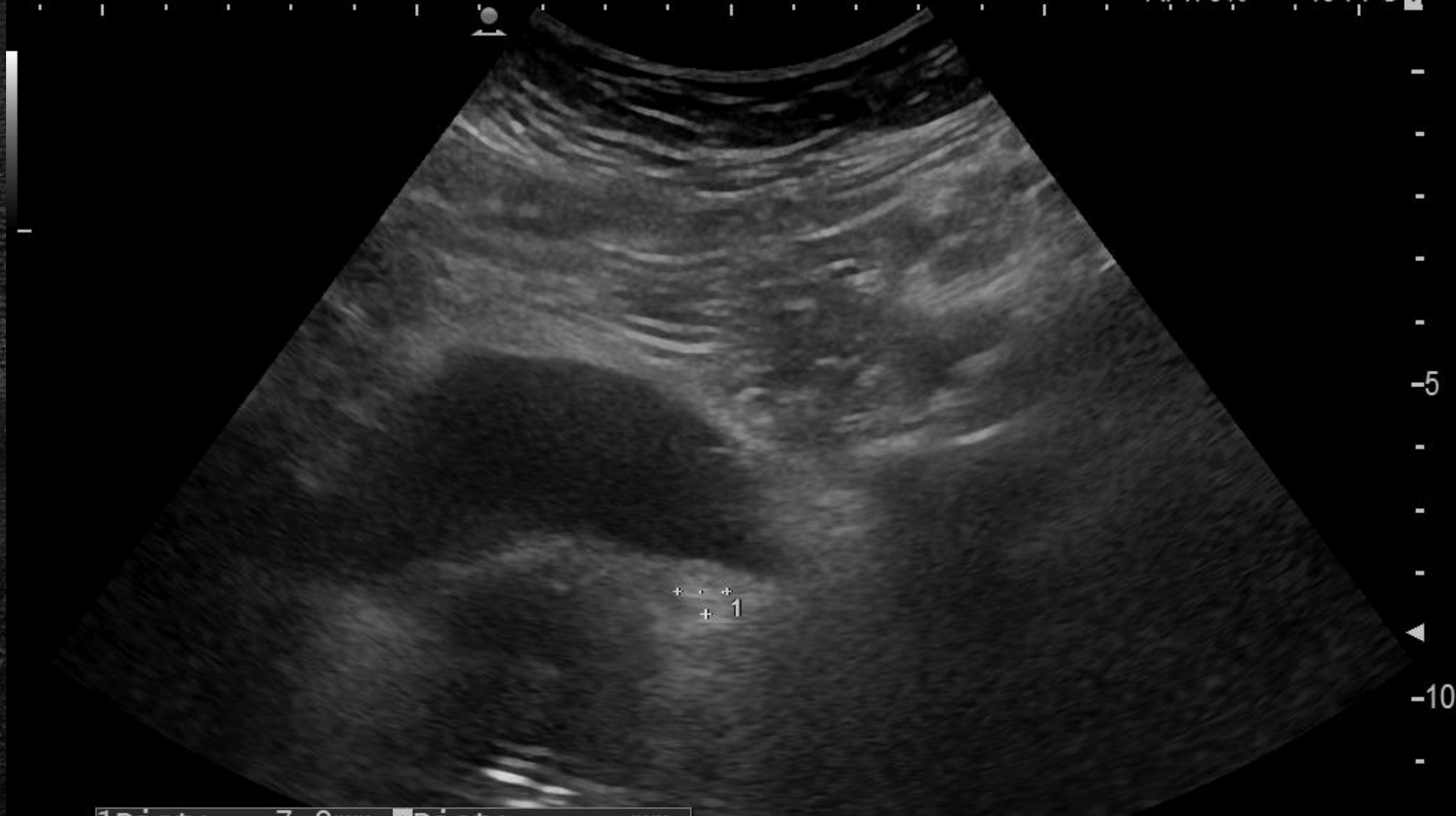Kamica...

- Dolegliwości bólowe brzucha po lewej stronie. Podejrzenie kolki nerkowej.





HdT-1.41 1Dist: 12mm +Dist: mm



1Dist: 7.9mm +Dist: mm

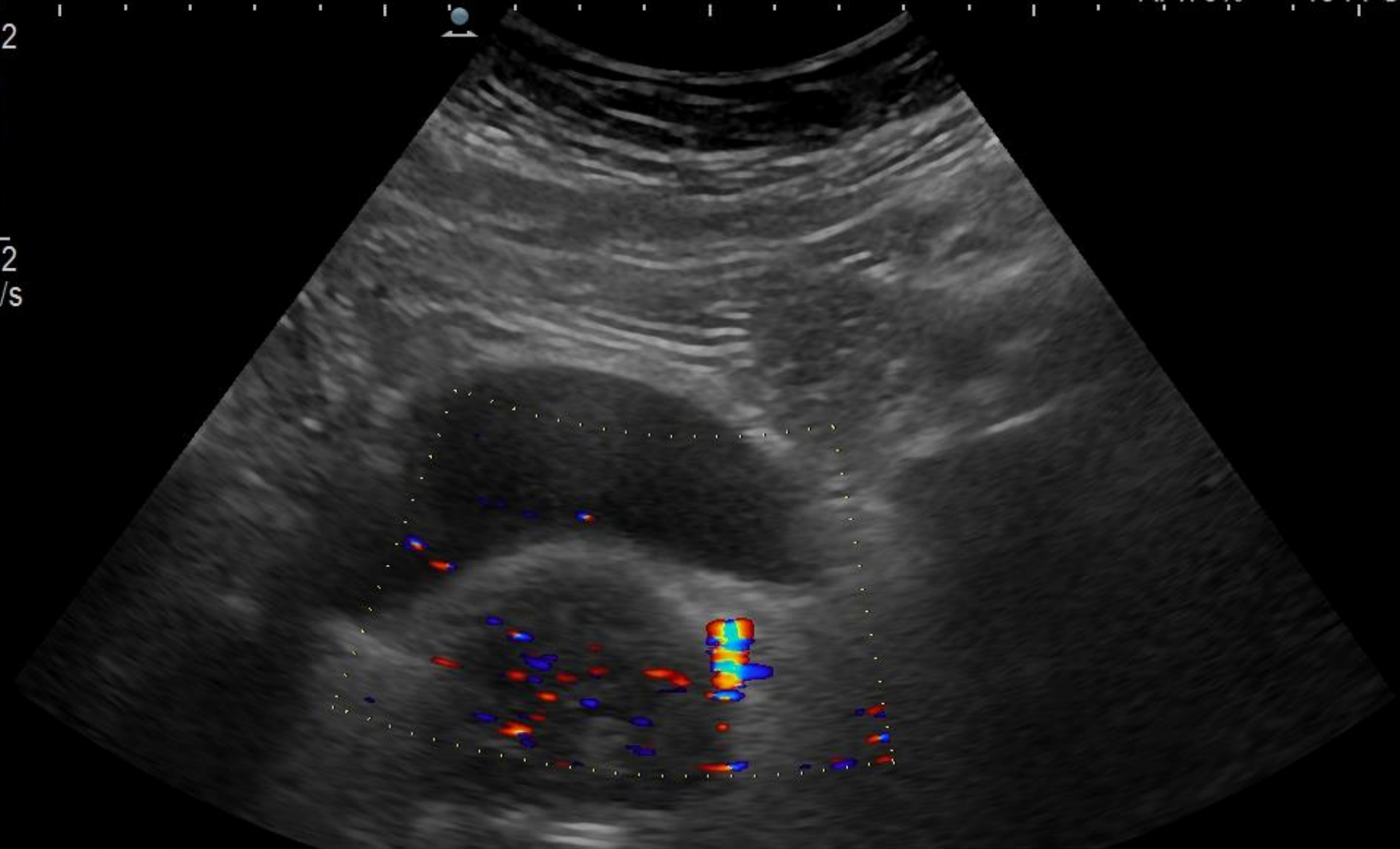
337/339

HITACHI

25-12-'22
02:51:36

AP:70% 13 FPS 1

12.2
12.2
cm/s



FmT-1.8R R:13.0 BG:52 BD:82
0.7k/2.08MHz CG:118

208/222

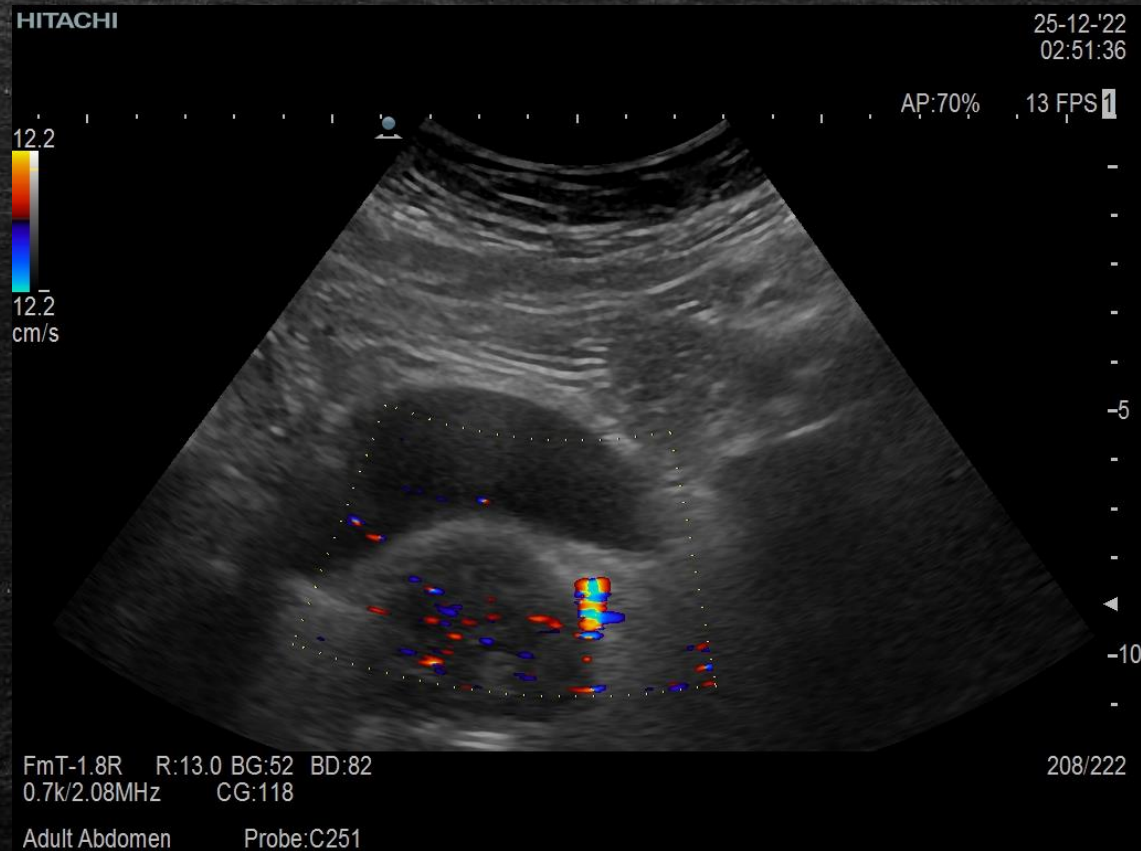
Adult Abdomen Probe:C251

Kamica moczowodowa

Dolegliwości bólowe brzucha po lewej stronie.
Podejrzenie kolki nerkowej.

Miedniczka nerki lewej 12 mm, kielichy większe do do 11 mm. Jednoznacznego złogu w obrębie UKM nerki lewej nie stwierdzono, niejednoznaczne struktury echogeniczne w sąsiedztwie UKM około 3 mm.

Przypęcherzowo w topografii moczowodu lewego uwidoczniło strukturę 8x 7 mm dającą artefakt confetti odpowiadającą złogowi - prawdopodobna przyczyna dolegliwości. Poza tym nerki w miejscu typowym, prawidłowej wielkości o równych obrysach i zachowanym stosunku korowordzeniowym, prawa bez cech zastoju.

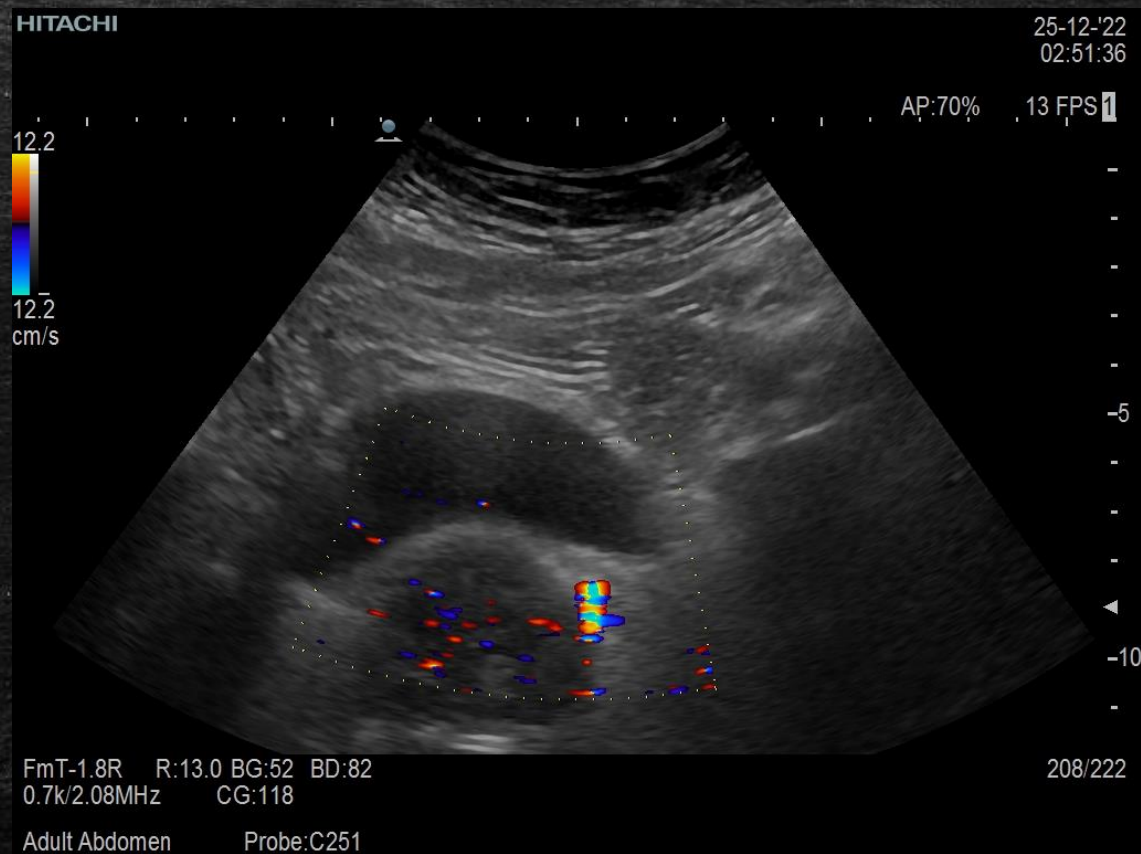


Dodaj tytuł slajdu – 4

Dolegliwości bólowe brzucha po lewej stronie. Podejrzenie kolki nerkowej.

Miedniczka nerki lewej 12 mm, kielichy większe do do 11 mm. Jednoznacznego złogu w obrębie UKM nerki lewej nie stwierdzono, niejednoznaczne struktury echogeniczne w sąsiedztwie UKM około 3 mm.

Przypęcherzowo w topografii moczowodu lewego uwidoczniono strukturę 8x7 mm dającą artefakt confetti odpowiadającą złogowi - prawdopodobna przyczyna dolegliwości. Poza tym nerki w miejscu typowym, prawidłowej wielkości o równych obrysach i zachowanym stosunku korowo-rdzeniowym, prawa bez cech zastoju.



Dodaj tytuł slajdu – 3

Układ Dwa elementy zawartości z grafiką SmartArt

Grupa A

- Zadanie 1
- Zadanie 2

Grupa B

- Zadanie 1
- Zadanie 2

Grupa C

- Zadanie 1

- Tutaj dodaj pierwszy punkt
- Tutaj dodaj drugi punkt
- Tutaj dodaj trzeci punkt

Dodaj tytuł slajdu – 5

